



<http://portaildoc.univ-lyon1.fr>

Creative commons : Attribution - Pas d'Utilisation Commerciale
- Pas de Modification 4.0 France (CC BY-NC-ND 4.0)



<https://creativecommons.org/licenses/by-nc-nd/4.0/deed.fr>

CAMPUS VÉTÉRINAIRE DE LYON

Année 2025 - Thèse n° 162

**GECKO LÉOPARD (*EUBLEPHARIS MACULARIUS*) :
BIOLOGIE, ÉLEVAGE ET PRINCIPALES AFFECTIONS
RENCONTRÉES EN CAPTIVITÉ**

THESE

Présentée à l'Université Claude Bernard Lyon 1
(Médecine – Pharmacie)

Et soutenue publiquement le 19 décembre 2025
Pour obtenir le titre de Docteur Vétérinaire

Par

GUILLET Emile

CAMPUS VÉTÉRINAIRE DE LYON

Année 2025 - Thèse n° 162

**GECKO LÉOPARD (*EUBLEPHARIS MACULARIUS*) :
BIOLOGIE, ÉLEVAGE ET PRINCIPALES AFFECTIONS
RENCONTRÉES EN CAPTIVITÉ**

THESE

Présentée à l'Université Claude Bernard Lyon 1
(Médecine – Pharmacie)

Et soutenue publiquement le 19 décembre 2025
Pour obtenir le titre de Docteur Vétérinaire

Par

GUILLET Emile

Liste des enseignants

(20/11/2025)

NOM	Prénom	Statut
ABITBOL	Marie	Professeur
ALVES DE OLIVEIRA	Laurent	Maître de conférences
ARCANGIOLI	Marie-Anne	Professeur
BARRETT	Laura	Maître de conférences
AYRAL	Florence	Maître de conférences
BECKER	Claire	Professeur
BELLUCO	Sara	Professeur
BENAMOU - SMITH	Agnès	Maître de conférences
BERNY	Philippe	Professeur
BLONDEL	Margaux	Maître de conférences
BONNET	Jeanne-Marie	Professeur Émérite
BOURGOIN	Gilles	Maître de conférences
BRASSARD	Colline	Maître de conférences
BRUTO	Maxime	Maître de conférences
BRUYERE	Pierre	Professeur
BUFF	Samuel	Professeur
BURONFOSSE	Thierry	Professeur
CACHON	Thibaut	Maître de conférences
CADORE	Jean-Luc	Professeur Émérite
CALLAIT-CARDINAL	Marie-Pierre	Professeur
CANNON	Leah	Maître de conférences
CHABANNE	Luc	Professeur
CHALVET-MONFRAY	Karine	Professeur
CHANOIT	Guillaume	Professeur
CHETOT	Thomas	Maître de conférences
DE BOYER DES ROCHES	Alice	Professeur
DELIGNETTE-MULLER	Marie-Laure	Professeur
DJELOUADJI	Zorée	Professeur
ESCRIOU	Catherine	Maître de conférences
GALIA	Wessam	Maître de conférences
GILLET	Benoit	Maître de conférences
GILOT	Emmanuelle	Professeur
GONTHIER	Alain	Maître de conférences
HUGONNARD	Marine	Maître de conférences
HUMBERT	Alexandre	Maître de conférences Stagiaire
JUNOT	Stéphane	Professeur
KHOSH NEVIS	Mehrdad	Maître de conférences
KIM	Mark	Maître de conférences Stagiaire
KODJO	Angeli	Professeur
KRAFFT	Émilie	Maître de conférences
LAABERKI	Maria-Halima	Professeur
LE GRAND	Dominique	Professeur
LEBLOND	Agnès	Professeur
LEDOUX	Dorothee	Maître de conférences
LEFEBVRE	Sébastien	Maître de conférences
LEGROS	Vincent	Maître de conférences
LEPAGE	Olivier	Professeur
LOUZIER	Vanessa	Professeur

LURIER	Thibaut	Maître de conférences
MAGNIN	Mathieu	Maître de conférences
MARCHAL	Thierry	Professeur
MOSCA	Marion	Maître de conférences
MOUNIER	Luc	Professeur
PEROZ	Carole	Maître de conférences
PIN	Didier	Professeur
PONCE	Frédérique	Professeur
PORPHYRE	Thibaud	Professeur Stagiaire
PORSMOQUER	Charles	Maître de conférences Stagiaire
PORTIER	Karine	Professeur
POUZOT-NEVORET	Céline	Professeur
PROUILLAC	Caroline	Professeur
RACHED	Antoine	Maître de conférences
REMY	Denise	Professeur
RENE MARTELLET	Magalie	Maître de conférences
ROGER	Thierry	Professeur
SAWAYA	Serge	Maître de conférences
SCHRAMME	Michaël	Professeur
SERGEANTET	Delphine	Professeur
STORCK	Fanny	Professeur
TORTEREAU	Antonin	Maître de conférences
VICTONI	Tatiana	Maître de conférences
ZENNER	Lionel	Professeur

Remerciements au jury

À Monsieur le Professeur Jean-Luc CADORÉ

Professeur émérite en Médecine Interne des Animaux de Compagnie et des Équidés, de VetAgro Sup, Campus Vétérinaire de Marcy l'Étoile

Mes remerciements les plus respectueux pour l'honneur que vous m'avez fait en acceptant la présidence de ce jury de thèse.

À Madame le Docteur Magalie RENÉ-MARTELLET

Maître de conférence en Médecine des Nouveaux Animaux de Compagnie et Parasitologie, de VetAgro Sup, Campus Vétérinaire de Marcy l'Étoile

Toute ma gratitude pour votre accompagnement bienveillant, vos conseils avisés et votre disponibilité tout au long de la conception et de la rédaction de cette thèse.

À Monsieur le Docteur Arnaud CHARONDIÈRE

Professeur en Médecine Interne et en Médecine Préventive des Animaux de Compagnie, de VetAgro Sup, Campus Vétérinaire de Marcy l'Étoile

Mes sincères remerciements d'avoir accepté de participer à ce jury et d'avoir consacré de votre temps à l'évaluation de cette thèse.



Table des matières

Liste des annexes	11
Liste des figures	13
Liste des tableaux	15
Liste des abréviations.....	17
Introduction.....	19
Partie 1	21
Le gecko léopard et son biotope	21
A) Son identification.....	21
1. Présentation générale	21
2. Description macroscopique	21
B) Classification et taxonomie	23
C) Mode de vie en milieu naturel	25
1. Habitat.....	25
2. Comportement.....	26
3. Alimentation.....	27
D) Anatomie et physiologie	27
1. La peau et le tissu sous cutané.....	27
i. L'épiderme	28
ii. Le derme	28
iii. L'hypoderme	31
iv. La mue	31
2. Le système cardiovasculaire	32
3. Le système respiratoire	34
4. Le système digestif	35
5. Le système reproducteur.....	37
6. Le système urinaire.....	38
7. Le système musculosquelettique	39
8. Les systèmes nerveux et sensoriels	40
9. Le système endocrinien	42
Partie 2	43
La détention en captivité du gecko léopard	43
A) La législation entourant sa détention	43

1.	La détention à but non lucratif	43
i.	Le statut réglementaire de l'espèce	43
ii.	Son identification	44
2.	La détention à but lucratif.....	44
i.	L'obtention du certificat de capacité d'entretien d'animaux non domestiques.....	45
ii.	Le fonctionnement administratif de l'élevage	46
B)	Le terrarium et son aménagement	46
1.	Le terrarium.....	46
i.	Les dimensions.....	46
ii.	Le substrat	47
2.	Les facteurs physiques du terrarium	48
i.	La température	48
ii.	L'humidité	48
iii.	L'éclairage.....	49
3.	L'aménagement.....	50
C)	L'alimentation en captivité	51
1.	Les besoins énergétiques des lézards	51
2.	Un régime insectivore pour le gecko léopard	52
i.	La composition de son régime alimentaire	52
ii.	L'élevage des insectes nourriciers	55
3.	La supplémentation en compléments minéralo-vitaminés	56
4.	Les intoxications alimentaires	58
i.	Les lucibufagines	58
ii.	Les aflatoxines.....	58
D)	La reproduction en captivité	59
1.	L'accouplement	59
2.	La ponte et l'incubation.....	60
3.	Les juvéniles.....	61
Partie 3	62
La prise en charge médicale du gecko léopard	62
A)	La consultation chez le vétérinaire	62
1.	Le recueil de l'anamnèse et des commémoratifs	62
2.	Contention et examen clinique	62
3.	Contention chimique et anesthésie	64
i.	Considérations propres aux reptiles.....	64
a.	La thermorégulation	64

b.	L'effet de premier passage hépatique	65
ii.	Les différentes molécules utilisées	65
iii.	Le monitoring du gecko léopard	68
4.	Les examens complémentaires	69
i.	Biochimie et numération formule sanguine	69
a.	La phlébotomie	70
b.	L'analyse biochimique	71
c.	L'analyse hématologique	73
ii.	Les examens d'imagerie	76
a.	La radiographie	76
b.	Le transit baryté	77
c.	L'échographie	78
α-	L'encéphale	80
β-	Le système cardiovasculaire	80
γ-	Les poumons	81
δ-	Le foie et la vésicule biliaire.....	81
ε-	Le tractus digestif	82
ζ-	L'appareil reproducteur.....	82
η-	L'appareil urinaire	82
d.	La tomodensitométrie	83
iii.	Les analyses coproscopiques.....	84
iv.	L'examen ophtalmologique	85
v.	La biopsie hépatique	87
5.	L'hospitalisation	88
i.	Les conditions d'hospitalisation.....	88
ii.	Le soutien nutritionnel.....	88
iii.	Le cathétérisme chez le gecko léopard.....	90
a.	La pose de cathéters intraveineux	90
b.	La pose de cathéters intra-osseux, (IO).....	91
iv.	La fluidothérapie chez les reptiles	92
a.	Les différents fluides utilisés.....	92
b.	Les différentes voies utilisables.....	94
6.	L'euthanasie.....	95
B)	Les affections dermatologiques	96

1.	La <i>dysecdysis</i> ou trouble de la mue.....	96
2.	La dermatite solaire	98
3.	L'iridophoroma	98
4.	Le mélanophoroma.....	102
C)	Les affections ophtalmologiques	102
D)	Les affections métaboliques	104
1.	Les affections secondaires à un désordre nutritionnel	104
i.	La maladie métabolique osseuse secondaire à une hyperparathyroïdie nutritionnelle ou environnementale	104
ii.	L'hypovitaminose A.....	107
2.	Les troubles de dépôts.....	108
i.	La goutte	108
ii.	La lipidose hépatique	109
iii.	La xanthomatose	110
E)	Les affections cloaco-génitales	111
1.	Le paraphimosis	111
2.	La rétention d'œuf	113
F)	L'endoparasitisme	117
1.	Les helminthes	118
2.	Les protozoaires	119
i.	Les coccidioses	119
a.	Cryptosporidium	119
b.	Les eimeriidés.....	120
ii.	Trichomonas	121
	Conclusion	123
	Bibliographie.....	125
	Annexes	139

Liste des annexes

Annexe 1 : Molécules utilisées chez le gecko léopard (<i>Eublepharis macularius</i>).....	139
Annexe 2 : Palette de quelques robes existantes chez le gecko léopard	141
Annexe 3 : Atlas d'images échographiques physiologiques chez la femelle gecko léopard	142
Annexe 4 : Mesures échographiques des organes du gecko léopard	145

Liste des figures

Figure 1 : Photographies de deux geckos léopards (<i>Eublepharis macularius</i>) de phénotype sauvage (Kubiak, 2020).....	22
Figure 2 : Sexage du gecko léopard (Kubiak, 2020).....	23
Figure 3 : Aire de répartition du gecko léopard (Guillet Emile).....	26
Figure 4 : Distribution des chromatophores dans la peau du gecko léopard (Szydtowski et al, 2016).....	30
Figure 5 : Rendu volumique en trois dimensions du cœur du gecko léopard en vue ventrale (d'après Jacyniak et al, 2025).....	33
Figure 6 : Schéma du flux sanguin chez les reptiles non crocodyliens (Jensen et al, 2014).....	34
Figure 7 : Schéma de la topographie anatomique des organes cœlomiques du gecko léopard femelle (d'après Cojean et al, 2018a).....	37
Figure 8 : Schéma illustrant le système urinaire et la portion distale du tractus digestif des lézards (O'Malley, 2005).....	39
Figure 9 : Schéma représentant une vue terminale du moignon de la queue d'un lézard après autotomie (O'Malley, 2005).....	40
Figure 10 : L'œil du gecko léopard (Camacho-Luna et al, 2020).....	41
Figure 11 : La contention du gecko léopard (Kubiak, 2020).....	63
Figure 12 : Geckos léopards présentant différentes notes d'état corporel (NEC) (Deming et al, 2008).....	64
Figure 13 : Le monitoring en anesthésie du gecko léopard (Mans et al, 2019).....	69
Figure 14 : La phlébotomie de la veine jugulaire droite et de la veine abdominale ventrale chez le gecko léopard (Di Giuseppe et al, 2017a ; Louth et al, 2024).....	71
Figure 15 : Microphotographies de différentes cellules sanguines de gecko léopard (Wiranata et al, 2019).....	75
Figure 16 : Cliché radiographique d'orientation dorso-ventrale d'un gecko léopard atteint d'une obstruction gastrointestinale par du sable (Miles, 2017).....	77
Figure 17 : Photographie illustrant le décubitus dorsal d'un gecko léopard pour la réalisation d'une échographie cœlomique (Cojean et al, 2018a).....	79
Figure 18 : Tomodensitométrie en plan dorsal d'un gecko léopard (DeCourcy et al, 2016).....	84
Figure 19 : L'esthésiométrie cornéenne avec un esthésiomètre Cochet-Bonnet chez le gecko léopard (Camacho-Luna et al, 2020).....	87
Figure 20 : L'alimentation de soutien chez un gecko léopard (Kanda C Brandão, 2021).....	89
Figure 21 : Le cathétérisme intraveineux de la veine jugulaire droite chez un gecko léopard (Kanda C Brandão, 2021).....	90

Figure 22 : Le cathétérisme intra-osseux du fémur chez un gecko léopard (Kanda C Brandão, 2021)	91
Figure 23 : La dysecdysis et ses conséquences chez le gecko léopard (Kubiak, 2020)	97
Figure 24 : La toxidermie aux UV chez un gecko léopard à robe hypomélanistique (Schilliger, 2011a).....	98
Figure 25 : L'iridophoroma chez le gecko léopard (Guo et al, 2021).....	100
Figure 26 : Excroissance de l'iridophoroma chez un gecko léopard hétérozygote pour l'allèle lf (Guo et al, 2021).....	100
Figure 27 : Examen histopathologique de l'iridophoroma du gecko léopard (Szydłowski et al, 2020)	101
Figure 28 : L'ankyloblepharon et sa prise en charge chirurgicale chez le gecko léopard (Rival, 2015).....	103
Figure 29 : Gecko léopard atteint de la maladie métabolique osseuse secondaire à une hyperparathyroïdie nutritionnelle et environnementale (Schilliger, 2011a).....	105
Figure 30 : Clichés radiographiques comparant un gecko léopard atteint de la maladie métabolique osseuse avec un individu indemne (Kubiak, 2020)	106
Figure 31 : La goutte articulaire chez un gecko léopard (Kubiak, 2020)	109
Figure 32 : Le paraphimosis chez le gecko léopard (Mustafa C Ruzhanova-Gospodinova, 2024).....	113
Figure 33 : Clichés radiographiques en vue dorso-ventrale de trois geckos léopards atteint de rétention post-ovulatoire (Vetere et al, 2023)	114
Figure 34 : L'ovocentèse percutanée chez le gecko léopard (Hall C Lewbart, 2006 ; Miles, 2017)	116
Figure 35 : Images de cloacoscopie de deux geckos léopards atteint de rétention post-ovulatoire (Vetere et al, 2023)	116
Figure 36 : L'oxyurose chez le gecko léopard (Grosset, 2010 ; Schilliger, 2011b)	118

Liste des tableaux

Tableau I : Classification du gecko léopard (<i>Eublepharis macularius</i>)	25
Tableau II : Composition nutritionnelle des insectes nourriciers et des souriceaux.....	54
Tableau III : Protocoles anesthésiques décrits avec succès chez le gecko léopard	67
Tableau IV : Profils biochimiques sanguins du gecko léopard	72
Tableau V : Profils hématologiques sanguins du gecko léopard.....	76
Tableau VI : Régimes alimentaires possibles à destination de geckos léopards en soins intensifs	90
Tableau VII : Osmolalité et osmolarité de différentes espèces de lacertiliens comparées à l'osmolalité des carnivores domestiques	94

Liste des abréviations

BE : besoin énergétique
BEA : bien-être animal
BEP : brevet d'études professionnelles
BID : *bis in die*, soit deux administrations par jour
BP : brevet professionnel
CAP : certificat d'aptitude professionnelle
CITES : convention of international trade on endangered species, soit la convention sur le commerce international des espèces de faune et de flore sauvages menacées d'extinction.
cm : centimètre
CMV : complément minéralo-vitaminé
CO₂ : dioxyde de carbone
DDPP : direction départementale de la protection des populations
DE : densité énergétique, exprimée en Kcal/100 g
DL 50 : dose provoquant 50 % de mortalité dans la population étudiée
EDTA : acide éthylènediaminetétraacétique
ENA : extractifs non azotés
EtCO₂ : end tidal CO₂, CO₂ de fin d'expiration
FC : fréquence cardiaque
FEDIAF : fédération européenne de l'industrie des aliments pour animaux familiers
FR : fréquence respiratoire
G : gauge, unité exprimant le diamètre externe d'un dispositif médical
g : gramme
GnRH : hormone de libération des gonadotrophines hypophysaires
h : hauteur
ICa : intra-cardiaque
ICo : intracœlomique
IM : intramusculaire
IO : intra-osseux
IRM : imagerie par résonance magnétique
ITIS : integrated taxonomic information system, soit le système d'information taxonomique intégré
IV : intraveineux
Kcal : kilocalorie
Kg : kilogramme
L : longueur
l : largeur

mg : milligramme
MHz : mégahertz
mL : millilitre
MMO : maladie métabolique osseuse
MS : matière sèche
n : nombre d'individus
NAC : nouveaux animaux de compagnie
NFS : numération formule sanguine
nm : nanomètre
NRC : national research council
PO : *per os*, soit par voie orale
PTH : parathormone
qhx : toutes les x heures
SC : sous-cutané
SID : *semel in die*, soit une administration par jour
UI : unité internationale
UVB : ultraviolets B
ZTO : zone de température optimale
 μm : micromètre

INTRODUCTION

Au sein d'un pays particulièrement intéressé par l'herpétologie, le gecko léopard (*Eublepharis macularius*, Blyth 1854), un petit reptile nocturne jouit d'une grande popularité. En 2022, selon la fédération européenne de l'industrie des aliments pour animaux familiers (FEDIAF), la France représentait la deuxième plus grosse population de reptiles domestiques d'Europe avec environ 2,1 millions d'individus contre 2,2 millions au Royaume-Uni et 1,464 million en Espagne (troisième plus gros pays détenteur de reptiles de compagnie). Dans l'Arizona Exotic Animal Hospital, entre le 17/12/2007 et le 04/04/2011, le gecko léopard était la deuxième espèce de reptile la plus présentée en consultation, derrière l'agame barbu (*Pogona vitticeps*), représentant 13,09 % des patients à écailles de la structure vétérinaire (Wright et al, 2011). Son caractère, sa facilité d'entretien et de reproduction ainsi que la grande diversité des robes existantes contribuent au succès du gecko léopard auprès des débutants et des passionnés d'herpétologie. Il est considéré comme idéal pour débiter en terrariophilie. Bien que cette espèce soit élevée depuis plusieurs décennies à la fois comme animal de compagnie et comme modèle expérimental, les publications consacrées aux affections auxquelles elle est sujette demeurent limitées. Les recherches menées sur ce lézard se sont en effet concentrées principalement sur ses capacités de régénération tissulaire ainsi que sur son déterminisme sexuel thermodépendant.

Dans un premier temps, nous proposerons un état des lieux des connaissances sur la physiologie et les conditions de vie dans l'environnement naturel du gecko léopard, avant de nous intéresser dans un second temps aux recommandations pour son maintien en captivité. Enfin, la troisième partie sera consacrée à la prise en charge médicale et chirurgicale de l'espèce, en abordant les principales affections observées chez le gecko léopard en captivité ainsi que les moyens de les traiter.

PARTIE 1

LE GECKO LEOPARD ET SON BIOTOPE

A) Son identification

1. Présentation générale

Le gecko léopard (*Eublepharis macularius*) est un petit lézard terrestre originaire des déserts arides d'Asie centrale et du sud-ouest. Le zoologiste britannique Edward Blyth a décrit pour la première fois cette espèce sous le nom scientifique de *Cyrtodactylus macularius*, au Pendjab, au Pakistan, en 1854. On lui attribue également d'autres appellations latines, comme : *E. fasciolatus*, *E. gracilis*, *E. afghanicus*, *E. macularius montanus*, *E. macularius fuscus*, *E. maradensis* et *E. macularius smithi*, qui sont le fruit de tentatives infructueuses de distinction des populations d'*Eublepharis macularius* en sous-espèces. Ces divers noms scientifiques correspondent finalement à différents phénotypes de ce gecko (Khan, 2009). Sa longévité moyenne est de 6 à 15 ans dans la nature mais elle peut aisément dépasser les 30 ans en captivité.

2. Description macroscopique

Il s'agit d'une espèce de gecko de relativement grande taille avec une longueur, queue comprise, de 20 à 25 cm à l'âge adulte pour un poids variant entre 45 et 80 g, et ce pour des individus en bon état corporel. Sa tête est plate, plus large au niveau des tempes donc de forme triangulaire. Son cou est aussi long que sa tête et repose sur un corps trapu, subcylindrique plus large que la tête. Ses membres sont courts et fins et se terminent par des doigts courts pourvus de griffes courbes mais sans lamelles sub-digitales adhésives. La queue est quant à elle dodue car constituant pour ce gecko une réserve de graisse lui permettant de pallier un manque de nourriture ou d'entrer en brumation (état de dormance des animaux poïkilothermes pendant la saison froide). Comme son nom l'indique, il possède des taches de couleur et de taille différentes utiles pour le camouflage. Elles sont généralement noires sur un fond jaune paille à rosé (figure

1). Son ventre est blanc à rosé et dépourvu de macules. Mais du fait des nombreux croisements et sélections réalisés par les éleveurs, il existe désormais plus de 160 combinaisons de couleurs, de motifs et de tailles. On peut notamment citer les phénotypes Lemon Frost, Blue Amber Eye et Black Night (annexe 2). Les juvéniles ne sont quant à eux pas mouchetés, mais barrés de bandes sombres. Ils ont alors deux à trois bandes jaunes transversales sur le corps et une bande blanche frontale allant de la nuque aux lèvres. Une autre de leurs caractéristiques sont leurs paupières nettement développées et mobiles, ce qui est propre à la famille des Eublepharidae. Elles permettent de protéger les yeux dont l'iris est marron ou dorée, avec une pupille verticale.

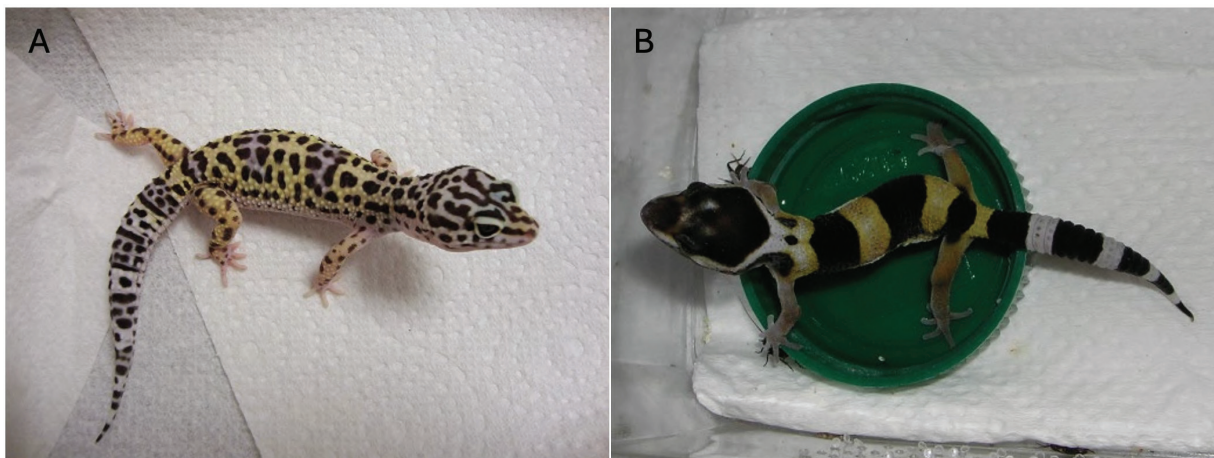


Figure 1 : Photographies de deux geckos léopards (*Eublepharis macularius*) de phénotype sauvage. (A) Adulte, (B) Juvénile (Kubiak, 2020).

Le sexage des individus peut se faire dès l'âge d'un mois. Il repose sur le dimorphisme sexuel présent chez cette espèce. En effet, les mâles ont une tête et un cou plus larges que les femelles, en étant plus grands et plus lourds. Mais c'est la visualisation de caractères sexuels primaires lors de l'examen rapproché qui permet une meilleure détermination du sexe. Les mâles possèdent 9 à 14 pores pré-cloacaux disposés en forme de V, crânialement au cloaque. Les femelles gecko léopard peuvent présenter ces orifices, mais ils seront plus discrets. De plus, la présence de deux hémipénis chez les mâles se traduit macroscopiquement par deux renflements hémipéniens à la base de la queue sur sa face ventrale. Aucune différence sexuelle en matière de coloration, de motif de la peau ou d'autres caractéristiques physiques (comme des ornements) ne permet de distinguer les mâles des femelles chez les geckos léopards.

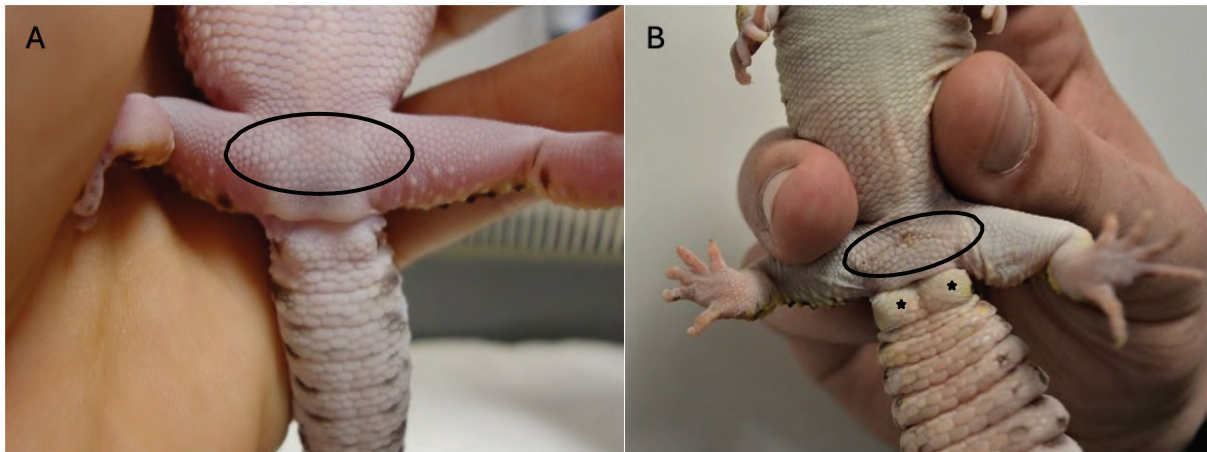


Figure 2 : Sexage du gecko léopard. (A) Femelle avec des pores pré-cloaquaux peu développés (ellipse noire), (B) mâle avec deux renflements hémipéniens (étoiles noires) et des pores pré-cloaquaux développés et disposés en forme de V crânialement au cloaque (ellipse noire) (Kubiak, 2020).

B) Classification et taxonomie

Au sein du domaine des eucaryotes, organismes uni ou pluricellulaires dont la ou les cellules possèdent un noyau séparé du cytoplasme par une membrane, se retrouve les règnes des plantes, des champignons, des protistes et des animaux. Ce dernier se scinde en embranchements dont l'embranchement des chordés (Chordata). Il s'agit de l'ensemble des animaux possédant un endosquelette à l'instar des vertébrés, un de ses sous-embranchements. Le nom de chordé provient de la notochorde, une lamelle cartilagineuse ventrale au tube neural, qu'ils possèdent. Les Gnathostomes représentent la plus grande diversité de chordés et donc de vertébrés avec des individus possédant tous une mâchoire au contraire du reste des vertébrés. Ensuite au sein des tétrapodes, se trouve la classe des reptiles, des animaux poïkilothermes, recouverts d'écailles et pondant des œufs dont font partie les Squamates. On y retrouve également les ordres des Crocodiliens, des Chéloniens (Testudines, correspondant aux tortues) et des Sphénodontiens. Le terme de Squamate vient du latin *squāma* signifiant : écaille et fait donc référence à la peau de ces animaux et notamment à leur mue. Il comprend donc les geckos, les iguanes, les serpents, les Amphisbènes et les Autarchoglossa comprenant les lézards, les varans, les orvets et les serpents de verre.

On pourrait également évoquer le terme de Saurien (*Sauria*). Un sous-ordre des Squamates comprenant des lézards recouverts d'écailles non différenciées en grandes plaques ventrales avec un sternum et des côtes en appui sur ce dernier dont les geckos feraient partie. Mais bien qu'employé dans de nombreux ouvrages et reconnu

par la base de données taxonomique The Reptile Database, l'association Integrated Taxonomic Information System (ITIS) le considère invalide.

Les *Eublepharidae* constituent la famille de geckos avec le moins de représentants, seulement six genres pour 48 espèces décrites (Uetz et al, 2025). La plupart des genres se rencontrent dans l'hémisphère Nord, aux latitudes tropicales à tempérées. Leurs caractéristiques anatomiques sont le port de paupières mobiles et l'absence de lamelles sub- digitales adhésives sous leurs doigts.

Les six genres en question sont :

- *Aeluroscalabotes*
- *Coleonyx*
- *Eublepharis*
- *Goniurosaurus*
- *Hemitheconyx*
- *Holodactylus*

Enfin, le genre *Eublepharis* compte sept espèces dont une nouvelle, *Eublepharis pictus*, qui a été découverte en 2022 dans les états indiens Odisha et Andhra Pradesh (Mirza & Gnaneswar, 2022).

Les sept espèces du genre *Eublepharis* sont :

- *Eublepharis angramainyu*
- *Eublepharis fuscus*
- *Eublepharis hardwickii*
- *Eublepharis macularius*
- *Eublepharis pictus*
- *Eublepharis satpuraensis*
- *Eublepharis turcmenicus*

Agarwal et al (2022) estiment à 10 le nombre d'espèces au sein de ce genre. Cette classification du gecko léopard est présentée dans le tableau I.

Tableau I : Classification du gecko léopard (*Eublepharis macularius*)

Domaine	Eucaryote
Règne	Animalia
- Sous-Règne	Bilateria
- Infra-règne	Deuterostomia
Embranchement	Chordata
- Sous embranchement	Vertebrata
- Infra embranchement	Gnathostomata
Super Classe	Tetrapoda
- Classe	Reptilia
Ordre	Squamata
Famille	Eublepharidae
- Infra-Ordre	Gekkota
- Sous-Famille	Eublepharinae
Genre	Eublepharis
Espèce	Macularius

C) Mode de vie en milieu naturel

1. Habitat

Le gecko léopard est un animal crépusculaire à nocturne originaire des déserts et savanes sèches de la région indopakistanaise (figure 3). Sa présence à l'état sauvage a été rapportée dans les états indiens du Rajasthan, du Gujarat et du Maharashtra, dans les provinces fédérées du Pakistan (le Baloutchistan et le Sind), dans le territoire pakistanais de l'Azad Cachemire ainsi qu'au Pendjab. Des individus ont également été signalés en Afghanistan et en Iran, dans des régions limitrophes au Pakistan (Khan, 2009). Son habitat naturel de prédilection se compose de pierriers parfois situé à 2500 mètres d'altitude, lui offrant des anfractuosités dans lesquelles il se cache, et d'une végétation arbustive. On peut ainsi le retrouver dans les crevasses des murets séparant les champs. Mais son aire de répartition peut également s'étendre jusqu'aux vasières adjacentes lui offrant humidité, cachettes et nourriture. Il colonise également très bien les milieux urbains dans lesquels il trouvera des cachettes dans d'anciennes infrastructures urbaines. Son site préférentiel étant les canalisations d'eau assurant une certaine hygrométrie (Khan, 2009). Bien que dépourvu de lamelles sub-digitales adhésives, ce gecko est capable de grimper à plusieurs dizaines de centimètres du sol, lui permettant d'accéder aux cachettes présentes dans les murs. Il est donc également capable, en zone boisée, d'être semi-arboricole et de se cacher sous les écorces des arbres. Dans

leur milieu de vie, les geckos léopards peuvent affecter un espace à la défecation. Ils ont alors des espaces propres et des espaces sales. Le terme néologique *defecatorium* (pluriel : *defecatoria*) peut être employé pour désigner cet espace particulier.

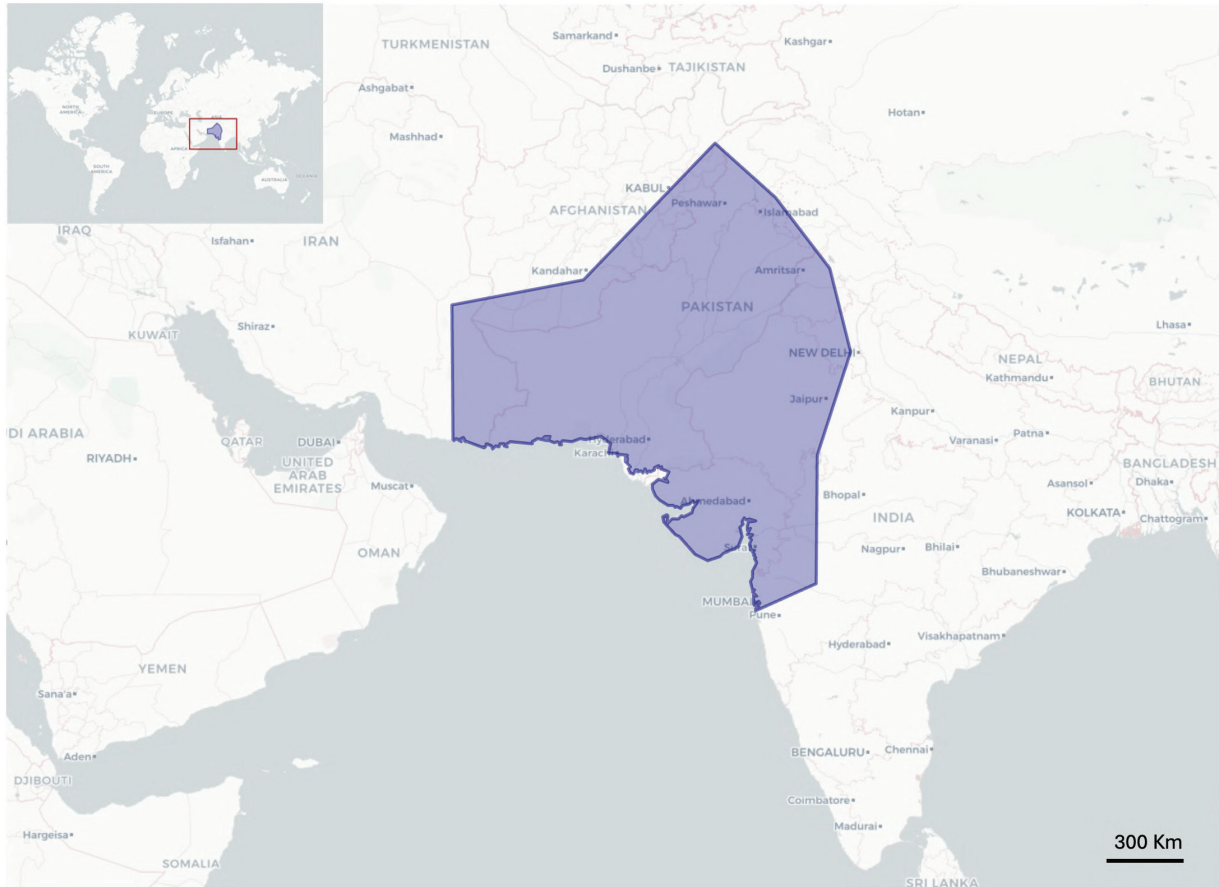


Figure 3: Aire de répartition du gecko léopard (Guillet Emile).

2. Comportement

Eublepharis macularius est un gecko grégaire pouvant vivre en colonies de plusieurs individus de différents âges. Avant la période de reproduction, la colonie est constituée de plusieurs subadultes, dont les mâles vont se battre entre eux entraînant leur dispersion. Il en résulte que seul le mâle dominant reste auprès des femelles. Ses glandes pré-cloacales vont lui servir à marquer son territoire grâce à la sécrétion cireuse qu'elles produisent et qu'il va étaler. Il la dépose soit en abaissant l'arrière de son corps et en se frottant ou bien en s'en enduisant le corps. Afin de défendre son territoire et sa place

de mâle reproducteur, il intimide ses rivaux en adoptant une posture agressive. Il arque son corps, ouvre sa gueule et claque sa queue contre le sol. Il vocalise également, en sifflant et en grognant. Si ces mesures de dissuasion échouent, le combat est engagé, le prétendant est alors mordu, fouetté avec la queue jusqu'à la fuite d'un des deux combattants. Les duels sont violents, ils peuvent perdre leur queue tout comme des morceaux de peau (Khan, 2009).

3. Alimentation

Dans son milieu naturel, le régime alimentaire du gecko léopard est principalement constitué d'invertébrés. Il est insectivore, consommant coléoptères, sauterelles et chenilles. Il mange également des arachnides, araignées et scorpions, ainsi que des myriapodes. En grossissant, il peut adopter un comportement opportuniste, s'attaquant à des souriceaux, des oisillons, des serpents aveugles ou même à d'autres geckos, notamment des juvéniles de la même espèce. Ce sont les mouvements de la proie qui stimulent la chasse du gecko léopard, une proie inerte ne sera donc pas consommée. Les proies sont approchées lentement ou prises en embuscade, attaquées par surprise et maintenues entre les mâchoires.

D) Anatomie et physiologie

1. La peau et le tissu sous cutané

La peau des reptiles se compose d'un épiderme fortement kératinisé, qui prévient la perte d'eau et qui protège le corps des blessures et des abrasions dues au contact avec le sol. Les reptiles possèdent des écailles qui diffèrent fondamentalement des écailles dermiques des poissons. Contrairement à ces dernières, elles constituent une composante indissociable de la peau. Elles correspondent à un repli de l'épiderme, qualifié d'écaille épidermique (Rutland et al, 2019). La morphologie des écailles chez le gecko léopard va d'une structure tuberculée (figure 4 I et J) à des formes aplaties en plaques (figure 4 J). Chez les reptiles, les glandes cutanées sont nettement moins nombreuses que chez les mammifères et les amphibiens et se trouvent généralement dans des régions corporelles spécifiques.

i. L'épiderme

Chez le gecko léopard, l'épiderme est pluristratifié et s'organise en trois strates. Du plus superficiel au plus profond, on retrouve la couche cornée (*stratum corneum*), elle-même divisible en trois sous-couches (la couche d'Oberhautchen, la couche de β -kératine et la couche d' α -kératine), la couche intermédiaire (*stratum granulosum*) et la couche germinale (*stratum germinativum*) (Subramaniam et al, 2018). C'est au niveau de cette dernière que les kératinocytes se forment puis migrent vers les couches plus superficielles en se différenciant et assurant le renouvellement constant de l'épiderme. La couche d'Oberhautchen, la plus superficielle, est constituée de cellules ayant atteint le plus haut degré de différenciation. Ces cellules sont donc mortes, aplaties, anucléées et leur cytoplasme riche en kératine confère à l'épiderme sa dureté (Franco et al, 2024). Les couches sous-jacentes, en cours de kératinisation produisent deux types de kératine. Il y a l' α -kératine, flexible, et son énantiomère, la β -kératine, propre aux oiseaux et aux reptiles qui est plus rigide (Rutland et al, 2019). La couche cornée forme ainsi une couche dure et protectrice.

La mélanine, présente dans les cellules épidermiques, absorbe la lumière pour des longueurs d'ondes allant de 200 à 700 nm. La quantité de mélanine est donc inversement proportionnelle à la quantité de rayonnement atteignant les couches profondes de la peau débouchant sur la production de pré-vitamine D3. Cette synthèse de pré-vitamine D3 se fait au niveau des membranes des cellules profondes de l'épiderme, à partir de 7-déhydrocholestérol sous l'action des ultraviolets B (UVB). Les reptiles ont des épidermes très variables tant au niveau de l'épaisseur qu'au niveau de la teneur en pigments. À titre de comparaison, l'iguane vert (*Iguana iguana*), un lézard diurne, possède une couche de β -kératine plus prononcée que celle du gecko léopard, animal nocturne. Chez ce dernier, la pénétration des rayonnements, notamment des UVB, dans l'épiderme est significativement accrue, avec une intensité environ quatre fois supérieure à celle observée chez l'iguane vert (Franco et al, 2024).

ii. Le derme

Le derme est la couche intermédiaire de la peau, constituée de tissu conjonctif dense, de vaisseaux sanguins, de vaisseaux lymphatiques, de nerfs, de cellules inflammatoires et de chromatophores (Rutland et al., 2019 ; Szydtowski et al, 2016). La coloration de la peau et des yeux des reptiles est régie par les chromatophores, des cellules tégumentaires contenant des pigments ou réfléchissant la lumière. Quatre types de chromatophores sont recensés: les mélanophores, les xanthophores, les

érythrophones et les iridophores (Szydłowski et al, 2020). À l'instar des mélanocytes des mammifères, les mélanophores sont des cellules pigmentaires produisant de l'eumélanine, de couleur brune à noire, et de la phéomélanine, de couleur beige à rouge (Guo C Kruglyak, 2023). Les xanthophores et les érythrophones sont deux lipophores contenant respectivement de la xanthoptéridine, un pigment jaune, et des caroténoïdes, des pigments rouge-orangé. En revanche, les iridophores colorent les insectes, les poissons, les oiseaux, les amphibiens et les reptiles en réfléchissant la lumière. Cette réflexion se fait par des nanocristaux de guanine (Saenko et al, 2013). La forme, le nombre et la distribution de ces chromatophores déterminent la coloration et les motifs du gecko léopard.

Chez les geckos léopards de phénotype sauvage, les mélanophores, dont les corps sont généralement arrangés en une seule couche, sont responsables de la coloration noire (figure 4 A, C, E). Dans la peau de couleur foncée, les prolongements de ces cellules sont nombreux, riches en mélanosomes et peuvent parfois se ramifier au sein de l'épiderme (figure 4 E) (Szydłowski et al, 2016). Au contraire, dans la peau claire, les mélanophores sont peu nombreux voire absents et ne possèdent aucun prolongement (figure 4 F) (Szydłowski et al, 2016). Dans les régions de couleur grise, leur densité est intermédiaire aux deux précédentes. Compris entre les mélanophores et la lame basale de l'épiderme se trouvent les xanthophores. Leur densité dans les différentes régions du corps est inverse à celle des mélanophores. Contrairement à certains lézards dont le gecko tokay (*Gekko gekko*), la peau des geckos léopards de phénotype sauvage ne contient pas d'iridophores. Cette caractéristique est probablement liée à son activité crépusculaire à nocturne (Szydłowski et al, 2016). Enfin, la partie ventrale du corps ne présente aucun type de chromatophores (figure 4 H).

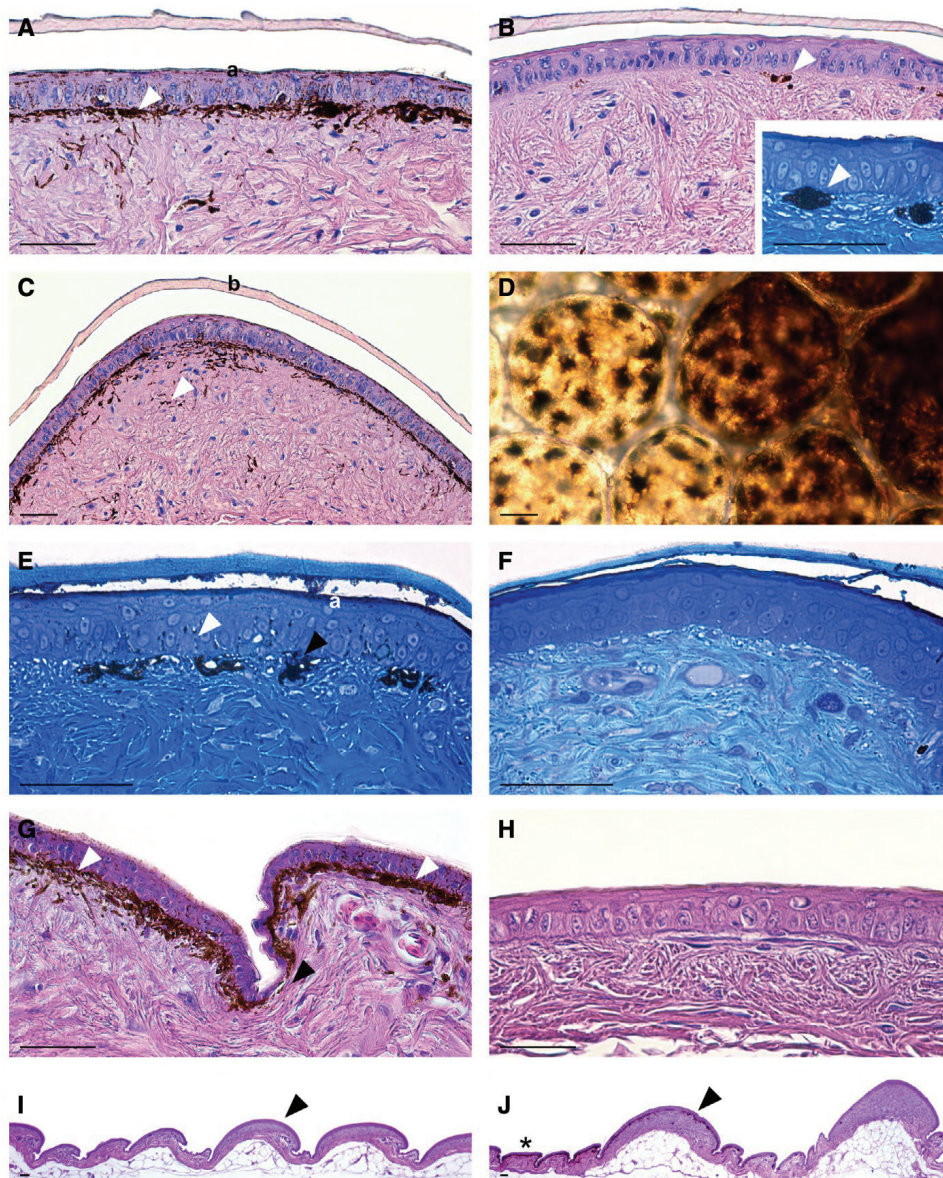


Figure 4 : Distribution des chromatophores dans la peau du gecko léopard. A-C et G-J : Coloration à l'hématoxyline et à l'éosine. D : Micrographie de la peau entière en lumière transmise. E et F : Coloration au bleu de méthylène. Barres d'échelles noires = 50 μ m. (A) Peau du dos de couleur sombre. La pointe de flèche blanche indique la couche de mélanophores avec des prolongements contenant des mélanosomes. La couche d' α -kératine (a) de l'épiderme contient un peu de pigment provenant des mélanocytes épidermiques. Grossissement x400. (B) Zone légèrement pigmentée de la tête. Les pointes de flèches blanches montrent des mélanophores isolés sans prolongements. Absence de mélanosomes dans l'épiderme. Grossissement x400. (Encart) Coloration au bleu de méthylène. Grossissement x600 des mélanophores. (C) Peau d'une zone sombre du dos. Visualisation de la couche de mélanophores dans la zone sous-épidermique. Mélanophores isolés visibles, avec la pointe de flèche blanche, dans les couches plus profondes de la peau. La couche de β -kératine (b) de l'épiderme a une épaisseur variable, plus épaisse dans sa partie centrale. Grossissement x200. (D) Bord entre la zone sombre (mélanosomes dans les prolongements des mélanophores) et la zone grise (mélanosomes dans la partie périnucléaire des mélanophores) de la peau du dos. Le nombre de mélanophores dans les deux zones est similaire. Grossissement x200. (E) Zone grise pigmentée de la tête. Mélanosomes accumulés dans la région périnucléaire des mélanophores, indiqués par la pointe de flèche noire, disposés en une rangée à distance les uns des autres. Certains prolongements des mélanophores, fléchés en blanc, atteignent l'épiderme. Petits amas de mélanosomes dans

la couche d' α -kératine de l'épiderme (a). Grossissement x600. (F) Région légèrement pigmentée de la queue. Absence de mélanophores dans le derme et de mélanosomes dans l'épiderme. Grossissement x600. (G) Distribution des mélanophores dans la région de l'articulation (pointe de flèche noire) et dans la partie centrale des écailles (pointes de flèche blanches). Grossissement x400. (H) Absence de mélanophores dans la partie abdominale de la peau légèrement pigmentée. Grossissement x600. Différentes tailles et formes des écailles entre le dos (I) et l'abdomen (J). Écailles tuberculées (pointe de flèche noire) et écailles superposées réduites (astérisque). Grossissement x40. (Szydtowski et al, 2016).

iii. L'hypoderme

L'hypoderme est la couche de tissu qui se situe sous le derme et se compose de fibroblastes, de cellules adipeuses et de macrophages. Contrairement aux mammifères, la graisse sous-cutanée est peu développée chez le gecko léopard. Ce n'est toutefois pas le cas de la queue de ce lézard. Ces tissus sont, avec les corps gras, les réserves adipeuses majeures de l'animal.

iv. La mue

Chez le lézard, la croissance corporelle n'est pas accompagnée d'une expansion proportionnelle de la peau, ce qui entraîne un renouvellement cutané se produisant par fragments, plutôt qu'en une seule pièce comme les ophidiens. La mue permet le renouvellement de la peau ainsi que l'élimination des ectoparasites. Cette mue également appelée *ecdysis* se produit chez le gecko léopard la nuit et est entièrement consommée par l'animal. Le caractère fractionné de cette mue permet de diminuer la vulnérabilité de ces espèces. Au début de la mue, le *stratum germinativum*, responsable de la formation des *strata granulosum* et *corneum*, génère une duplication de leur couche profonde qui pousse vers le haut les anciennes couches. En parallèle, des globules blancs colonisent le *stratum intermedium*, une couche transitoire située entre l'épiderme ancien et le nouvel épiderme (Rutland et al, 2019). Ces cellules sont supposées faciliter la séparation et l'élimination de la couche superficielle précédente. L'humidité et une hydratation adéquate favorisent également la désolidarisation des deux peaux. Chez les geckos léopards juvéniles, la mue se produit fréquemment, parfois tous les dix jours lors des périodes de croissance rapide, tandis que chez les adultes, elle survient généralement toutes les trois à quatre semaines (Kubiak, 2020 ; Thorogood C Whimster, 1979). Une mue normale est un signe de bonne santé.

2. Le système cardiovasculaire

Chez les mammifères et les oiseaux, le cœur est constitué de quatre cavités distinctes, comprenant deux oreillettes et deux ventricules. En revanche, chez les reptiles, à l'exception des crocodiliens, et les amphibiens, l'organisation cardiaque est tripartite, avec deux oreillettes mais un seul ventricule. Ce dernier est considéré unique en raison de l'absence d'un septum interventriculaire complet. Des différences structurelles sont également observées au niveau du myocarde ventriculaire. Chez les mammifères et les oiseaux, celui-ci présente une structure compacte, tandis que chez le gecko léopard, il adopte une organisation trabéculaire (Jacyniak et al, 2025).

Le cœur du gecko léopard est situé dans la portion crâniale de la cavité coelomique, sous la ceinture pectorale, entre les membres antérieurs (figure 7). L'oreillette droite est plus grande que l'oreillette gauche et l'unique ventricule est divisé en trois chambres : le *cavum arteriosum* (dans le côté gauche du ventricule), le *cavum pulmonale* (dans le côté droit du ventricule) et le *cavum venosum* (figure 5). Ces compartiments sont partiellement définis par des projections de la surface luminale (Jacyniak et al, 2025). Le *cavum pulmonale* est délimité du *cavum venosum* et du *cavum arteriosum* par deux structures : la crête musculaire, qui s'étend de l'apex vers la base du cœur selon un trajet spiralé, et la lamelle bulbaire, disposée perpendiculairement à cette crête (figure 5). Le cœur des squamates présente également une particularité : la présence d'une structure en feuillet de myocarde trabéculaire, appelée septum vertical et qui assure une séparation fonctionnelle entre le *cavum venosum* et le *cavum arteriosum* (Jensen et al, 2013). Cette structure n'est pas observable sur la figure 5.

Le *cavum venosum* reçoit le sang veineux désoxygéné de l'oreillette droite, originaire des deux veines caves crânielles et de la veine cave caudale, qui s'écoule ensuite vers le *cavum pulmonale* (figure 6). Et le *cavum arteriosum* reçoit le sang oxygéné de l'oreillette gauche qui est remplie par les deux veines pulmonaires (figure 6). Le sang quitte le cœur par l'artère pulmonaire provenant du *cavum pulmonale* et par les deux arcs aortiques provenant du *cavum venosum*. De l'aorte droite émergent deux artères carotides appariées (figure 5). L'aorte droite fusionne ensuite caudalement avec l'aorte gauche pour former l'aorte abdominale commune (Schilliger C Girling, 2019). L'artère pulmonaire se ramifie quant à elle en artères pulmonaires gauche et droite, irriguant respectivement chez le gecko léopard les poumons gauche et droit (Schilliger C Girling, 2019). Les trois loges ventriculaires communiquent entre elles mais une contraction ventriculaire en deux temps minimise le mélange des sangs. De plus, des valves atrioventriculaires empêchent le mélange du sang vicié avec le sang riche en oxygène présent dans le *cavum arteriosum* (figure 6). Le ventricule se contractant, le sang désoxygéné est éjecté du *cavum pulmonale* vers l'artère pulmonaire. Lors de cette phase, les valves atrioventriculaires se ferment permettant au sang oxygéné de circuler du *cavum arteriosum* vers le *cavum venosum* et ensuite d'être chassé dans les deux arcs

aortiques. Ainsi, le fonctionnement du cœur du gecko léopard et des squamates, malgré l'absence d'un deuxième ventricule, est similaire à celui des mammifères et des oiseaux (Barten C Simpson, 2019).

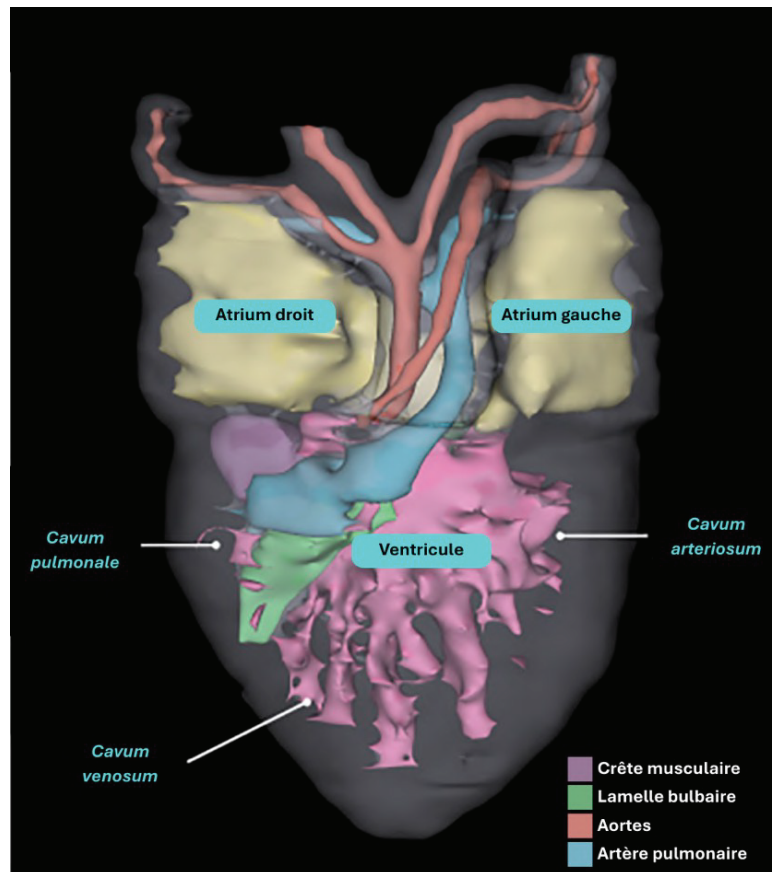


Figure 5 : Rendu volumique en trois dimensions du cœur du gecko léopard en vue ventrale (d'après Jacyniak et al, 2025).

Chez les reptiles, le retour veineux de la queue, ainsi qu'en partie celui des membres postérieurs, transite directement vers les reins par l'intermédiaire du système porte-rénal. Ainsi, l'administration de médicaments, notamment ceux éliminés par sécrétion tubulaire, dans la portion caudale du corps peut entraîner des concentrations sériques inférieures aux valeurs attendues, en raison d'une excrétion rénale de premier passage avant leur diffusion dans la circulation systémique. Cette voie pourrait également majorer le risque de toxicité rénale en cas d'utilisation de molécules néphrotoxiques. Toutefois, l'importance clinique de ce phénomène demeure actuellement débattue (Barten C Simpson, 2019).

Chez les reptiles, le drainage veineux des membres postérieurs et de la queue emprunte également la ou les veines abdominales ventrales, lesquelles se raccordent à la veine porte hépatique, cheminant vers le foie avant d'atteindre la circulation

systémique. Ainsi, les médicaments administrés dans la partie caudale du corps sont soumis à un effet de premier passage hépatique. Les molécules métabolisées ou excrétées par le foie risquent alors de perdre leur efficacité et ne devraient pas être injectées dans cette région. En raison de la coexistence des systèmes porte rénal et hépatique chez les reptiles, il apparaît donc préférable d'éviter toute administration médicamenteuse dans la moitié caudale du corps afin de limiter le risque d'altération pharmacocinétique (Barten C Simpson, 2019).

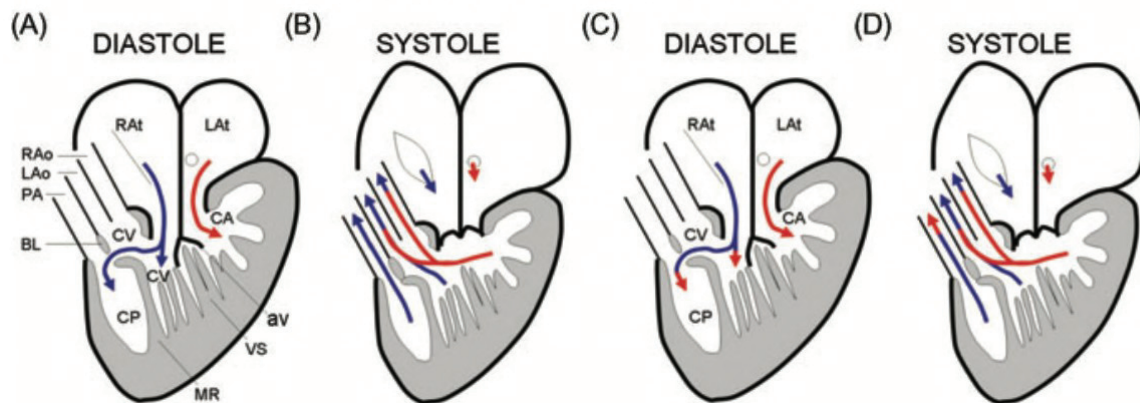


Figure 6: Schéma du flux sanguin chez les reptiles non crocodyliens. L(R)Ao: Aorte gauche (droite) ; L(R)At : atrium gauche (droit) ; PA : artère pulmonaire ; BL : Bulbus lamelle ; av : valves atrioventriculaires ; CA : *cavum arteriosum* ; CV : *cavum venosum* ; CP : *cavum pulmonale* ; MR : paroi musculaire ; VS : septum vertical (Jensen et al, 2014).

3. Le système respiratoire

La trachée des lézards est constituée d'anneaux cartilagineux incomplets et se divise en deux bronches principales à proximité du cœur. Chez les *Gekkonidae*, une courte bronche intrapulmonaire subdivise le poumon en une chambre antérieure de petite taille et une chambre postérieure plus volumineuse, alors que les *Eublepharidae* présentent un poumon unicaméral (Knotek C Divers, 2019). Celui-ci correspond à une cavité unique dont la paroi interne est tapissée de fines structures alvéoliformes nommées favéoles, davantage spongieuses que sacculaires, ce qui accroît la surface disponible pour les échanges gazeux (Barten C Simpson, 2019). En l'absence de diaphragme, la ventilation pulmonaire des lézards repose sur les mouvements d'expansion et de contraction des côtes, assurés par les muscles intercostaux et complétés par l'action des muscles squelettiques de la paroi coelomique. Comme ces

muscles sont sous contrôle volontaire, l'anesthésie générale entraîne une inhibition de leur activité, rendant nécessaire le recours à une ventilation assistée ou contrôlée.

Bien que la plupart des échanges gazeux soient pulmonaires, 5 à 15 % des échanges totaux chez les reptiles se font par voie cutanée (peau, fanon gulaire, cloaque) (Knotek C Divers, 2019). Ces échanges non pulmonaires peuvent s'avérer suffisants lors des périodes d'inactivité telles que la brumation (Knotek C Divers, 2019).

Chez la majorité des lézards, la ventilation est davantage influencée par l'élévation de la pression partielle en dioxyde de carbone (CO₂) que par la diminution de la disponibilité en oxygène. Le stimulus respiratoire principal chez les reptiles correspond donc à l'accumulation de CO₂ sanguin plutôt qu'à l'hypoxie. Par ailleurs, l'activation des récepteurs d'étirement pulmonaires induit une inhibition de l'inspiration et favorise l'expiration. Ainsi, une hyperventilation au moyen d'un gaz fortement oxygéné, durant ou après l'anesthésie, peut conduire à l'apparition d'une apnée et retarder le réveil (Barten C Simpson, 2019).

4. Le système digestif

Chez les lézards, les lèvres sont constituées d'un tissu cutané souple, mais elles ne sont pas préhensiles pour autant. Les geckos léopards sont des animaux polyphyodontes dont la dentition pleurodonte se compose d'environ 160 dents fonctionnelles (Brink et al, 2021). Les dents de type pleurodonte s'insèrent le long de la face interne de la mandibule. Elles sont en renouvellement constant, de nouvelles dents apparaissant du côté lingual à la base des précédentes. Ce renouvellement dentaire correspond à la polyphyodontie qui se produit en vagues passant de l'arrière vers l'avant de la gueule et qui aboutit à un rétablissement de la dentition en trois mois chez le gecko léopard (Brink et al, 2021). Comme le suggère son appellation scientifique (*Eublepharis macularius*), le gecko léopard se distingue des autres espèces de geckos par la présence de paupières mobiles. Cette particularité anatomique exclut alors à la langue le rôle de nettoyage oculaire observé chez d'autres représentants de l'infra-ordre *Gekkota*. Sa langue, de forme allongée, se compose d'une partie antérieure dont l'apex est subtilement bifide et d'une partie postérieure (Abbate et al, 2020). La visualisation par microscopie optique et immunohistochimie de nombreux bourgeons gustatifs sur la face ventrale de la langue du gecko léopard laisse supposer un rôle non négligeable de la langue pour la distinction des proies (Abbate et al, 2020). Chez les lézards, des glandes muqueuses pluricellulaires, bien développées, bordent la cavité buccale et sécrètent de la salive. Celle-ci assure la lubrification du bol alimentaire, facilitant ainsi son transit vers l'œsophage.

Chez les lézards, l'œsophage, de faible longueur et à paroi mince, débouche sur l'estomac, constitué d'un fundus et d'un pylore. Ce dernier se situe dans la partie gauche du coelome. La morphologie intestinale, tant en termes de longueur que de complexité, varie considérablement en fonction du type de régime alimentaire adopté. En effet, les carnivores ont généralement un tractus digestif moins long et moins bien segmenté que celui des herbivores. De plus, chez le gecko léopard, le caecum est peu développé. Enfin, le tractus digestif se termine par le *coprodeum* qui collecte les fèces et s'ouvre, tout comme l'*urodeum*, qui collecte les déchets urinaires et prolonge les oviductes et les canaux déférents, dans le *proctodeum*, antichambre du cloaque. La zone cloaquocolique joue un rôle essentiel dans la récupération des fluides et des électrolytes à partir des produits d'excrétion (Barten C Simpson, 2019).

Chez les lézards, le foie est un organe bilobé, entouré d'une capsule. Le lobe droit, généralement plus volumineux que le gauche, est le plus souvent associé de manière étroite à la vésicule biliaire. La bile contenue par la vésicule biliaire permet l'émulsion des graisses et donc leur absorption dans l'intestin.

Le pancréas des lézards est une structure allongée comprenant trois lobes, le lobe supérieur, le lobe inférieur et le lobe splénique. Il repose le long de la bordure mésentérique du duodénum (Barten C Simpson, 2019 ; Kowalska et al, 2024).

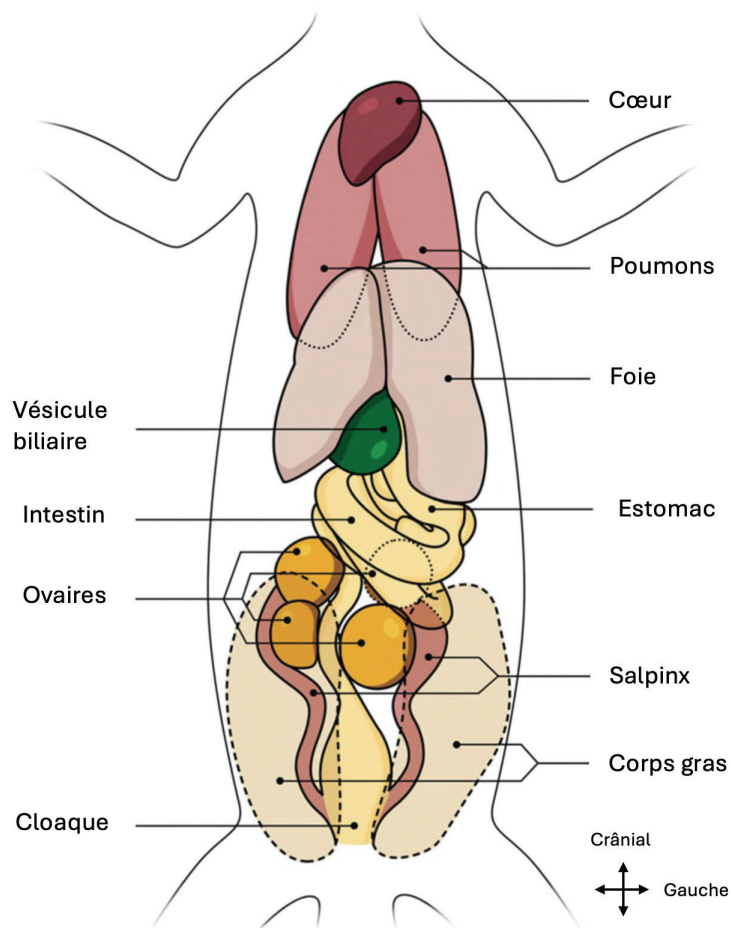


Figure 7 : Schéma de la topographie anatomique des organes cœlomiques du gecko léopard femelle (d'après Cojean et al, 2018a).

5. Le système reproducteur

Les lézards mâles possèdent une paire d'organes copulateurs appelés hémipénis, situés à l'intérieur d'un sac localisé à la base de la queue, caudalement au cloaque. Ces organes n'interviennent pas dans la miction, les reptiles étant dépourvus d'urètre pénien, et un seul est utilisé à la fois lors de l'accouplement. Au cours de l'accouplement, l'hémipénis s'engorge de sang et s'exteriorise, formant sur sa face dorsale une gouttière nommée *sulcus spermaticus* par laquelle transitent les spermatozoïdes et le fluide spermatique provenant du cloaque (Girling, 2013). Deux paires de muscles contrôlent indépendamment les hémipénis. Les muscles *transversus penis* entourent les hémipénis et assurent leur extériorisation tandis que les muscles *retractor penis magnus* qui s'attachent à la base de chaque hémipénis les rétractent après l'accouplement (Holmes et al, 2005). Les femelles geckos léopards possèdent

également des hémipénis ainsi que les muscles associés, mais ces structures sont, chez elles, vestigiales (Holmes et al, 2005). Les testicules sont situés crânialement aux reins avec, chez la plupart des lézards, le testicule droit positionné plus en avant que le gauche (Barten C Simpson, 2019).

Les lézards femelles ont des ovaires et des oviductes appariés, soutenus par des mésentères, qui se terminent dans l'*urodeum* puis dans le cloaque. Les ovaires se présentent sous la forme d'un regroupement d'ovocytes entourés par une fine lame de mésovarium. À l'instar des testicules, l'ovaire droit est adjacent à la veine cave. L'oviducte quant à lui est caractérisé par une structure plissée et s'ouvre par un infundibulum de grande taille.

6. Le système urinaire

Chez les lézards, les reins sont de type métanéphrique, disposés par paires, symétriques, allongés, légèrement lobés et aplatis dans le plan dorsoventral. Chez certains geckos mâles, la portion postérieure du rein présente un dimorphisme sexuel. Cette région, désignée sous le terme de segment sexuel, correspond à une hypertrophie des tubules contournés distaux. Elle s'hypertrophie durant la période de reproduction et participe à la composition du fluide séminal (Barten C Simpson, 2019).

Chez les reptiles, les reins contiennent un nombre de néphrons inférieur à celui des mammifères, et ne possèdent ni bassinet ni anse de Henlé. Chez le gecko léopard, comme chez l'ensemble des reptiles terrestres, l'excrétion des déchets azotés s'effectue principalement sous forme d'acide urique, composé insoluble et moins toxique que l'urée ou l'ammoniac. Ce mode d'élimination constitue une adaptation physiologique favorisant une utilisation parcimonieuse et une conservation optimale de l'eau.

Enfin, chez le gecko léopard, la vessie est parfois rudimentaire avec une fine paroi (Cojean et al, 2018a). Une fois parvenue dans l'*urodeum* depuis les uretères, l'urine peut refluer vers la vessie par l'intermédiaire de son abouchement dans cette même cavité (figure 8).

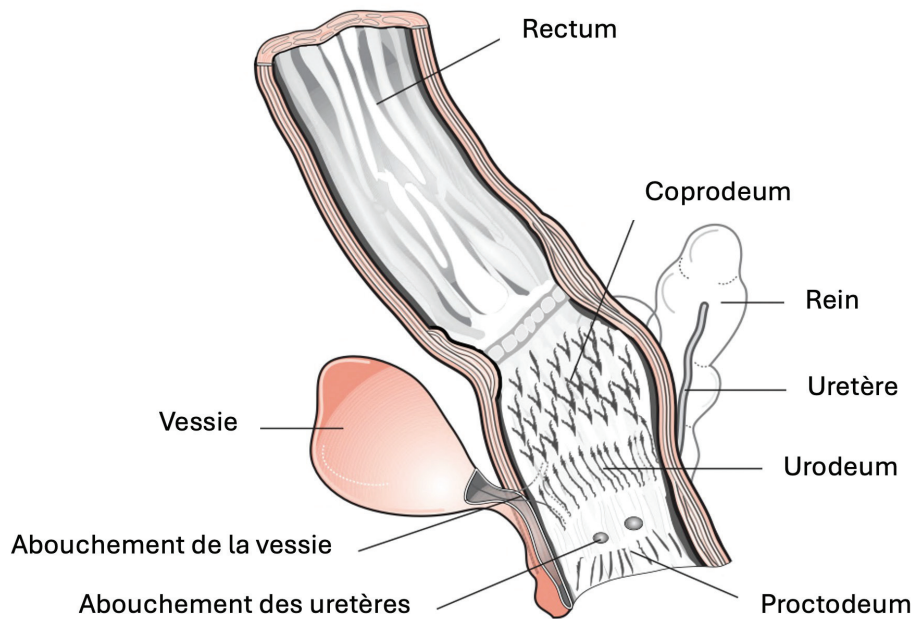


Figure 8: Schéma illustrant le système urinaire et la portion distale du tractus digestif des lézards (O'Malley, 2005).

7. Le système musculosquelettique

Chez les lézards, la symphyse mandibulaire est ossifiée et ne présente pas la mobilité caractéristique des serpents. Leur colonne vertébrale se distingue par une grande souplesse et une mobilité marquée. À l'exception des segments cervicaux et caudaux, l'ensemble des vertèbres est pourvu de côtes. Le squelette axial est complété par deux ceintures osseuses : la ceinture pectorale, formée des scapulas, coracoïdes et clavicules, et la ceinture pelvienne, constituée des os ilium, ischium et pubis. Les geckos léopards sont pentadactyles pour leurs membres antérieurs et postérieurs. La formule phalangienne typique des lézards est 2-3-4-5-3 pour les pattes antérieures et 2-3-4-5-4 pour les pattes postérieures (Barten C Simpson, 2019).

Le gecko léopard est capable d'autotomie caudale, section réflexe d'une partie de la queue, ce qui lui permet d'échapper aux prédateurs lorsqu'il est attrapé par la queue (figure 9). La coloration de leur queue est généralement vive captant l'attention et concentrant les attaques des prédateurs sur cette région. De plus, même détachée, la queue continue de bouger pendant plusieurs minutes, distrayant ainsi le prédateur et permettant donc au gecko léopard de fuir. Il est donc fortement déconseillé de manipuler cet organe chez un individu conscient, d'autant plus s'il est stressé. L'autotomie est permise par la présence d'un plan de fracture vertical, bicouche de tissu conjonctif

fibreux, à travers le corps et une partie de l'arc neural de la plupart des vertèbres caudales. Ces plans de faiblesse sont donc intravertébraux. De plus, des sphincters artériels se contractent au moment de la perte de la queue afin de minimiser la perte de sang. En revanche, la portion crâniale de la queue ne présente pas ces plans de fracture, ce qui permet de préserver l'intégrité des hémipénis ainsi que des réserves lipidiques.

La régénération de la queue débute à partir d'un blastème, constitué d'une population de cellules progénitrices indifférenciées en prolifération, et s'achève en environ 30 jours, ce délai variant en fonction des paramètres environnementaux du terrarium (Delorme et al, 2012). Lors d'une amputation chirurgicale, la queue se régénère sensiblement de la même manière que lors d'une autotomie, même en dehors des plans de fracture, signe que cette régénération est une propriété intrinsèque de la queue, indépendante de l'emplacement (Delorme et al, 2012). La queue perdue se régénère autour d'une tige cartilagineuse plutôt que de vertèbres et ne retrouve pas sa forme originelle (Barten C Simpson, 2019). Elle est en effet plus courte et plus trapue. Mais la régénération se fait sans cicatrice, donc sans la mise en place de tissu fibreux, ne modifiant pas ses propriétés structurelles ni fonctionnelles. Sa sensibilité tactile est également restaurée (Bradley et al, 2021).

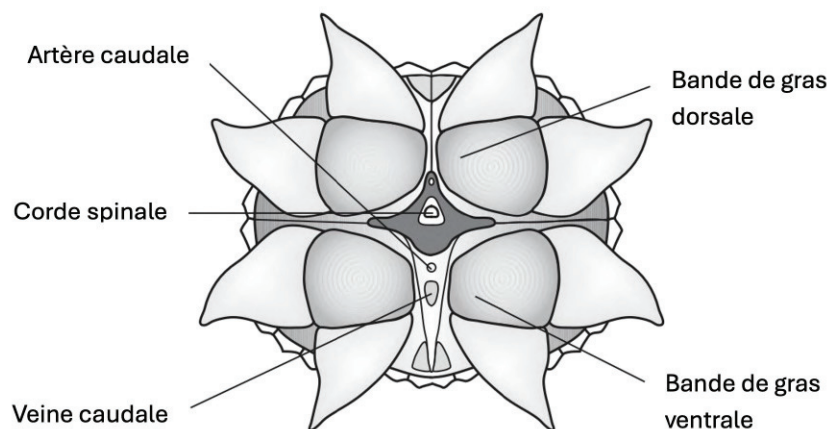


Figure 9 : Schéma représentant une vue terminale du moignon de la queue d'un lézard après autotomie (O'Malley, 2005).

8. Les systèmes nerveux et sensoriels

À l'instar des autres vertébrés, le cerveau reptilien se divise en deux régions principales : l'encéphale antérieur et l'encéphale postérieur. Leur système nerveux comprend douze paires de nerfs crâniens ainsi qu'une moelle épinière se prolongeant

jusqu'à l'extrémité caudale. Chez les mammifères adultes, la neurogenèse se limite principalement à deux régions du cerveau antérieur : la zone sous-ventriculaire des ventricules latéraux et la zone sous-granulaire de l'hippocampe. Chez le gecko léopard, il a été démontré que des lésions neuronales au niveau du cortex médial (considéré comme l'équivalent de la formation hippocampique des mammifères) déclenchent une neurogenèse réactive, permettant une régénération complète de la zone affectée en l'espace de 30 jours (Austin et al, 2023).

La structure de l'œil des reptiles présente des similitudes avec celle des autres vertébrés. Chez le gecko léopard, les paupières sont pleinement développées, la paupière inférieure étant plus mobile que la supérieure (Camacho-Luna et al, 2020). Une troisième paupière est également présente chez cette espèce. En tant qu'espèce nocturne, le gecko léopard possède une pupille en fente verticale (figure 10). Son ouverture pupillaire est légèrement dentelée, formant de petits orifices lors du myosis (figure 10). Les rayons lumineux qui traversent ces ouvertures se projettent de manière superposée sur la rétine, permettant de conserver une acuité visuelle élevée, même dans des conditions de faible luminosité.



Figure 10 : L'œil du gecko léopard. Iris à bords dentelés avec une pupille verticale. Présence de deux paupières protégeant l'œil (Camacho-Luna et al, 2020).

9. Le système endocrinien

Chez les lézards, l'hypophyse assure des fonctions analogues à celles observées chez les autres vertébrés, en sécrétant différentes hormones telles que l'adrénocorticotrophine, la prolactine ou encore l'hormone folliculo-stimulante. L'ensemble de ces sécrétions participe à la régulation de processus physiologiques essentiels, notamment la croissance, l'homéostasie hydrique et la reproduction. La prolactine intervient dans le cycle de la mue du lézard et notamment celui du gecko tokay, chez lequel il a été démontré que l'administration de prolactine augmentait la fréquence des mues (Chiu C Phillips, 1971).

L'épiphyse, quant à elle, agit comme un capteur de luminosité ambiante et, en tant que glande endocrine, synthétise la mélatonine. Cette hormone occupe une place centrale dans la régulation des rythmes circadiens et saisonniers, et se trouve intimement associée au contrôle des cycles reproducteurs chez les lézards.

La fonction principale de la thyroïde est la régulation du processus normal de mue. Chez le gecko tokay (*Gekko gekko*), l'injection de thyroxine augmente la fréquence de la mue tandis qu'une thyroïdectomie la diminue (Chiu et al, 1967). Par ailleurs, les lézards possèdent deux glandes parathyroïdes qui assurent le maintien des concentrations plasmatiques de calcium et de phosphore. Les désordres métaboliques liés à l'hyperparathyroïdie secondaire, qu'elle soit d'origine nutritionnelle ou rénale, comptent parmi les affections les plus fréquemment rencontrées chez les geckos léopards en captivité.

PARTIE 2

LA DETENTION EN CAPTIVITE DU GECKO

LEOPARD

A) La législation entourant sa détention

1. La détention à but non lucratif

Cette partie concerne les particuliers souhaitant acquérir un ou plusieurs geckos léopards en guise d'animaux de compagnie ainsi que les refuges.

i. Le statut réglementaire de l'espèce

Pour connaître le statut réglementaire de l'espèce, il faut consulter l'arrêté du 11 août 2006 listant les espèces, races ou variétés d'animaux domestiques. Ces animaux sont alors libres de détention sous réserve du maintien de leur bien-être et de leur santé. Pour les nouveaux animaux de compagnie (NAC) domestiques comme le lapin et le furet, le propriétaire doit se voir remettre une attestation de cession lors de l'acquisition de l'animal. Il doit signer un certificat d'engagement et de connaissance des besoins spécifiques de l'espèce. La cession de l'animal ne peut se faire qu'après un délai de réflexion de minimum sept jours après la délivrance du certificat. Ces mesures ont pour objectif de lutter contre les acquisitions irréfléchies d'animaux de compagnie se soldant par des abandons, de la maltraitance ou de la négligence. Lorsque l'espèce est considérée comme non domestique, comme c'est le cas pour le gecko léopard, il faut alors se référer à l'arrêté du 8 octobre 2018. Mais il faut également consulter les annexes A à D du règlement européen n°338/97 et les annexes I à III de la CITES (Convention sur le commerce international des espèces de faune et de flore sauvages menacées d'extinction) permettant de savoir si l'animal appartient à une espèce exotique protégée. Si l'espèce est autochtone et protégée, elle figurera dans les articles L411-1 et L411-2 du

Code de l'Environnement. Au contraire, les espèces considérées nuisibles sont renseignées dans les articles L411-5 et L411-6 du Code de l'Environnement.

D'après l'arrêté du 8 octobre 2018, aucune réglementation ne s'applique quant à sa détention lorsque moins de 26 individus sont possédés. Il n'est donc pas imposé de déclarer leur détention en préfecture ni d'obtenir un certificat de capacité comme cela peut être le cas pour d'autres espèces de lézards. Mais comme énoncé précédemment avec les animaux domestiques, il est obligatoire de satisfaire le bien-être des geckos léopards en disposant d'installations et d'équipements adéquats et en prévenant les risques sanitaires inhérents à la détention de cette espèce.

ii. Son identification

Le gecko léopard est une espèce non domestique, exotique, non protégée, non soumise à réglementation. Son identification est donc facultative et l'enregistrement se fait sur le fichier d'identification VETONAC. L'identification peut se faire par l'implantation d'un transpondeur cylindrique pour « faune sauvage » code 250 22 à radiofréquences en région sous-cutanée au niveau de la face latérale de l'encolure ou en localisation intracœlomique (ICo) via un abord ventral paramédian, sur le côté gauche. Cependant, ces différentes procédures de puçage peuvent s'avérer dangereuses pour le gecko léopard et entraîner des risques de blessure, d'abcès et de rejet de la puce. Il est donc recommandé d'identifier son animal avec une photographie d'ensemble dorsale et ventrale et une photographie du dessus de la tête. Toute singularité doit être notée. Ce moyen d'identification est généralement suffisant, chaque gecko léopard présentant un motif cutané distinct, comparable, dans son unicité, à une empreinte digitale humaine.

2. La détention à but lucratif

Cette partie de la réglementation concerne les établissements d'élevage, les animaleries et les parcs zoologiques. Les établissements d'élevage correspondent aux établissements à but lucratifs et/ou disposant de 26 individus ou plus.

i. L'obtention du certificat de capacité d'entretien d'animaux non domestiques

Il est obligatoire pour les responsables de ces établissements d'obtenir un certificat de capacité et de demander une autorisation d'ouverture pour l'établissement auprès de la préfecture du département. Le certificat de capacité est personnel et ne concerne que les espèces dont il fait mention. L'obtention de celui-ci nécessite le dépôt d'une demande auprès de la Direction départementale de la protection des populations (DDPP) du département correspondant au domicile du demandeur. La demande doit renseigner le nom, le prénom, le domicile et le type de qualification générale ou spéciale désirée. L'accès à cette qualification est conditionné par la satisfaction d'au moins l'une des quatre situations suivantes :

- Justifier de deux mois d'expérience professionnelle dans le type d'activité concernée, sous réserve de détenir un titre ou diplôme validant au minimum deux années d'études postsecondaires à caractère biologique, agricole, agronomique ou vétérinaire.
- Justifier de six mois d'expérience professionnelle dans l'activité concernée, assortis de la possession :
 - o Soit d'un baccalauréat de série scientifique,
 - o Soit d'un baccalauréat professionnel délivré par le ministère de l'Agriculture et de la Pêche,
 - o Soit d'un autre diplôme homologué au niveau IV et répertorié sous les codes 112 (chimie-biologie, biochimie), 113 (sciences naturelles, biologie-géologie), 118 (science de la vie), 210 (spécialités plurivalentes de l'agronomie et de l'agriculture), 212 (productions animales, élevage spécialisé, soins aux animaux) ou 213 (forêts, espaces naturels, faune sauvage, pêche), tels que définis dans la Nomenclature des spécialités de formation approuvée par le décret n°94-522 du 21 juin 1994. Les diplômes de niveau IV correspondent au baccalauréat et au brevet professionnel (BP).
- Justifier d'une année d'expérience professionnelle dans l'activité concernée, assortie de la possession d'un diplôme homologué au niveau V relevant des mêmes spécialités (codes 112, 113, 118, 210, 212 ou 213). Les diplômes de niveau V correspondent au certificat d'aptitude professionnelle (CAP) et au Brevet d'études professionnelles (BEP).
- Justifier de trois années d'expérience professionnelle dans l'activité concernée, en l'absence de tout titre ou diplôme relevant des conditions précédemment mentionnées.

Si le dossier est accepté, il est alors délivré par le préfet après l'aval de la commission départementale de la nature, des paysages et des sites.

ii. Le fonctionnement administratif de l'élevage

Le lieu d'hébergement des animaux constitue l'établissement d'élevage et le détenteur est automatiquement considéré comme un éleveur. Pour ces organismes, il est impératif que le détenteur tienne à jour un registre des entrées et des sorties de ses animaux. Doivent y figurer à l'encre les nom(s) et prénom(s) de l'éleveur ou la raison sociale de l'établissement ainsi que l'adresse du lieu de détention des geckos léopards. Le nom vernaculaire et le nom scientifique du gecko doivent aussi y être écrits. La date d'entrée de l'individu dans l'établissement et son origine doivent être mentionnées tout comme sa date de sortie et sa destination ou la cause de sa mort si c'est le cas. Une fois par trimestre, le registre doit être informatisé pour être transmis à la DDPP. Lorsque le registre est clos, il doit être conservé pendant encore cinq ans. Lors de la cession d'un gecko léopard, l'acquéreur doit se voir remettre un document précisant : la dénomination scientifique et vernaculaire de l'espèce, son espérance de vie, sa taille adulte, son mode de vie social, son comportement, son mode de reproduction, son régime alimentaire ainsi que la ration quotidienne recommandée, de même que les conditions d'hébergement nécessaires. Ce document a pour finalité de permettre au propriétaire de satisfaire, à la lumière de ces informations, l'ensemble des besoins physiologiques et comportementaux de l'animal.

B) Le terrarium et son aménagement

1. Le terrarium

i. Les dimensions

La plupart des geckos léopards peuvent être hébergés individuellement, en groupe de femelles ou en groupe composé d'un mâle et de femelles, jusqu'à une dizaine. Il est conseillé d'éviter l'installation de deux geckos léopard mâles adultes dans un même terrarium. Du fait de leur comportement territorial, ils se battraient entraînant d'importantes blessures. Le sexage est donc très important dès l'acquisition de plusieurs individus. Le gecko léopard est une espèce essentiellement terrestre, son terrarium doit donc être pensé à l'horizontale avec comme plus grandes cotes : la longueur et la largeur. Mais comme vu précédemment, bien qu'ils soient dépourvus de lamelles sub-digitales adhésives, les geckos léopards sont capables de grimper de quelques centimètres. Leur offrir un peu de hauteur est donc intéressant. L'idéal pour un individu seul est de lui

fournir un terrarium possédant les dimensions (L x l x h) suivantes : 60 x 60 x 30 cm. Pour deux individus, un terrarium de 90 x 60 x 30 cm est recommandé (Kubiak, 2020). En effet, les dimensions minimales sont trois longueurs de corps en guise de longueur, de deux longueurs de corps en guise de largeur et d'une longueur de corps pour la hauteur. Enfin pour tout individu supplémentaire, les dimensions doivent être multipliées par 1,5 (Schilliger, 2004).

ii. Le substrat

Le gecko léopard étant un lézard déserticole, son écosystème est constitué de sable et de pierres, l'utilisation de ces deux éléments dans le terrarium permettrait une bonne reconstitution de son biotope naturel. Les pierres lui offriraient des cachettes et le sable, biologiquement inerte, constituerait un substrat hygiénique facilitant le retrait des matières fécales, à l'instar d'une litière. Toutefois, ce substrat comporte un inconvénient majeur, celui de prédisposer le gecko à des impactions intestinales par ingestion. Afin de pallier ce défaut, les geckos peuvent être nourris en dehors de leur terrarium, dans un bac en plastique dépourvu de sable. Tous les types de sables ne se valent pas et certains sont à éviter pour l'élevage de geckos léopards. Alors que le sable pour bacs à jeux d'enfants, dépoussiéré et stérilisé, constitue une bonne option ; en revanche, le sable de calcium est parfois intentionnellement ingéré par le lézard. Dans cette situation, en plus du substrat qu'il faut corriger, l'alimentation est à revoir. Ces sables à base de calcium sont parfois annoncés comme digestes pour le gecko, cependant des impactions sont encore constatées (Boyeret al, 2013 ; Kubiak, 2020).

Attention tout de même avec les autres substrats tels que les copeaux de bois car ce même comportement peut être observé si l'animal est en hypocalcémie. Une attention particulière doit donc également être portée sur les substrats particuliers tels que l'écorce, les copeaux de bois et le gravier.

Le substrat peut également être du papier journal, du linoléum, de la moquette ou des tapis pour reptiles. Ils sont appelés substrats non particuliers, sont moins esthétiques mais plus sécuritaires pour les animaux. Ce type de substrat est également très hygiénique, car facilement remplaçable ou nettoyable.

Une tendance se développe, celle de troquer les terrariums minimalistes pour des reproductions fidèles du milieu de l'espèce. Le substrat se rapproche alors du sol naturel permettant d'y introduire des plantes ainsi que des invertébrés tels que des vers de terre, des mille-pattes ou des cloportes. Ces derniers permettent alors une dégradation de la matière organique et donc le maintien de l'hygiène, réduisant les interventions humaines.

2. Les facteurs physiques du terrarium

i. La température

Comme pour tout reptile, organisme poïkilotherme ectotherme, le terrarium doit être soumis à un gradient de température entre un point froid et un point chaud, de 25°C à 32°C le jour et de 20°C à 25°C la nuit. L'apport de chaleur peut se faire via une lampe incandescente suspendue ou via un tapis chauffant couvrant un tiers à la moitié du terrarium. Ce dernier représente un bon moyen de chauffage, car les geckos léopards sont thigmothermes, c'est-à-dire qu'ils absorbent la chaleur par contact. Dans la nature, cette absorption se fait sur des pierres chauffées toute la journée par le soleil. Le tapis doit être disposé sous le terrarium mais pas en contact avec le sol de celui-ci pour éviter tout risque de brûlure pour l'animal. Des ardoises peuvent être disposées sous la lampe chauffante pour cette même fin. Cependant, les pierres chauffantes ne sont pas recommandées puisque le risque de brûlures pour le reptile est important. La mise en place de ce gradient de températures et son contrôle à l'aide d'un thermostat sont très importants pour l'élevage des reptiles, pour lesquels la température influence le métabolisme donc la digestion, l'efficacité du système immunitaire, la fréquence cardiaque et la vitesse de cicatrisation. Les sondes du thermostat doivent être placées sur le substrat soit à hauteur du reptile.

Pendant deux mois de l'année, il est possible d'abaisser la température du terrarium entre 10 et 18°C pour induire la brumation.

ii. L'humidité

Sur le plateau du Potohar au Pakistan, région peuplée de geckos léopards, l'humidité relative extérieure est de 23 à 32 %. Elle peut monter à 40 voire 56 % dans les fissures habitées par le gecko. Lors de la période de la mousson, l'humidité peut atteindre 70 à 80 %. En élevage, l'hygrométrie moyenne recommandée pour un terrarium est de 30 à 40 % (Kubiak, 2020) voire 50 %. Au niveau du point froid, doivent être disposées une ou plusieurs cachettes avec en leur sein une gamelle d'eau ou un substrat humide (mousse, terre, vermiculite) afin de ménager un milieu plus humide favorisant la mue du lézard. Mais bien que l'humidité soit très importante pour le gecko léopard, il est aussi important que le terrarium dispose d'entrées d'air pour permettre une ventilation efficace.

iii. L'éclairage

Le rythme nycthéméral doit être recréé pour éviter au gecko léopard mâle la survenue de dérèglements thyroïdiens responsables de mues anarchiques et d'anorexie. La durée d'éclairage recommandée est de 12h de jour pour 12h de nuit.

Bien que crépusculaire à nocturne, il est intéressant d'exposer ses geckos léopards à une source d'UVB à 40 cm du sol. Ces rayonnements ont une longueur d'onde comprise entre 290 et 320 nm. Beaucoup d'espèces de lézards nocturnes sont élevées en captivité avec succès sans supplémentation en UVB mais la forte prévalence de la maladie métabolique osseuse chez les insectivores, y compris les geckos léopards, pourrait correspondre à une carence en vitamine D₃ (cholécalférol). Or la vitamine D₃ a une voie endogène via la photobiosynthèse faisant intervenir les UVB. La provitamine D₃ (7-déhydrocholestérol) est photoconvertie en prévitamine D₃ qui deviendra ensuite de la vitamine D₃. De plus, les geckos léopards ont été observés dans leur milieu naturel en train de profiter des derniers rayons du soleil en exposant notamment leurs pattes ou leur queue. Enfin, il a été mis en évidence qu'un apport d'UVB chez cette espèce permettait une augmentation de la concentration sanguine en 25-hydroxyvitamine D₃ (Gould et al, 2018 ; Oonincx et al, 2020). À ce jour, aucune étude ne décrit d'hypervitaminose D résultant de la photobiosynthèse. Il semble donc préférable d'apporter aux geckos léopards des UVB en plus d'un apport en vitamine D par l'alimentation. En élevage il est possible de recréer ce niveau d'exposition en leur apportant de faibles niveaux de lumière ultraviolette pendant la durée de la photopériode. Pour diminuer davantage l'intensité de cette exposition, des zones ombragées peuvent être créées. Cela permet également de mieux mimer leur milieu de vie qui peut être constitué d'arbustes ou d'arbres. En effet, il est important de veiller à ne pas apporter une trop grande quantité d'UVB sur l'intégralité de la photopériode car cela peut engendrer une toxidermie chez cette espèce (figure 30) (Schilliger, 2011a). De plus, certains auteurs suspectent que la survenue de carcinomes épidermoïdes chez les agames barbues (*Pogona vitticeps*), notamment localisés au niveau de la tête, puissent être corrélée à une exposition excessive aux rayonnements ultraviolets (Hannon et al, 2011). Une alternative consiste à fournir un éclairage UVB plus intense mais uniquement pendant une heure à l'aube et au crépuscule avec une lampe UV de 23 watts (Gould et al, 2018) ou une lampe UV de 32 watts à 45cm du sol (Oonincx et al, 2020). Les lampes à UVB sont à changer tous les six à douze mois.

3. L'aménagement

Le bien-être animal (BEA) est un état mental et physique positif lié à la satisfaction des besoins physiologiques et comportementaux. Il est propre à chaque individu notamment parce qu'il repose sur la perception que l'animal a de son environnement, influencée par le passé et le tempérament de l'animal. De manière concrète le BEA est défini par cinq libertés :

- L'absence de faim et de soif
- L'absence d'inconfort
- L'absence de souffrance, de douleur, de blessure ou de maladie
- La possibilité d'exprimer les comportements naturels propres à l'espèce
- L'absence de peur, de détresse ou de frustration

Il a été mis en évidence que l'utilisation d'éléments d'enrichissement du milieu pouvait améliorer le BEA des geckos léopards augmentant l'exploration du milieu par ces derniers ainsi que la palette de comportements spécifiques à l'espèce (Bashaw et al, 2016). Quel que soit le milieu de détention du gecko léopard, cette méthode a montré son utilité. L'enrichissement est d'autant plus intéressant que le milieu est minimaliste à l'instar des élevages en bacs en plastique parfois utilisés en élevage, milieu avec peu de stimuli. Dans ces conditions de détention, les animaux interagissent plus rapidement et plus fréquemment mais pas plus longtemps avec les équipements (Zieliński, 2023). La création au sein d'un terrarium d'un environnement naturaliste semblable à l'habitat naturel du gecko léopard favorise l'expression de comportements physiologiques ainsi qu'une bonne perception de son environnement.

Les geckos léopards portent plus d'intérêt pour les aménagements leur permettant de satisfaire leurs besoins physiologiques et l'expression de comportements spécifiques d'espèce. Ainsi, ils vont surtout plébisciter les cachettes sèches et humides, les enrichissements alimentaires et les enrichissements thermiques. Les geckos léopards doivent disposer de plusieurs cachettes au sein de leur terrarium pour s'y retirer durant la journée. Il doit y avoir au moins une cachette par animal. Les cachettes doivent également être disposées en différents points du gradient de température. Ces cachettes sèches leur serviront pour se cacher ou pour grimper. Elles peuvent être réalisées simplement avec de l'écorce de chêne-liège (*Quercus suber*). De plus, l'une de ces cachettes doit se situer au niveau du point frais avec une gamelle d'eau ou un substrat humide (mousse, terre, vermiculite) en son sein pour ménager une humidité favorisant la mue du lézard. C'est également dans cette cachette humide que, durant la saison de reproduction, les femelles creusent le sol pour y pondre leurs œufs. L'enrichissement alimentaire peut prendre la forme de distributeurs de nourriture ludiques, commercialisés pour les chats ou fabriqués soi-même. Ce type d'enrichissement favorise l'exploration, la recherche de nourriture et la diversité

comportementale. Les comportements de guet, de traque et de bond augmentent également grâce à ces dispositifs, qui peuvent délivrer des insectes vivants (Bashaw et al, 2016). L'enrichissement thermique repose sur la mise à disposition pour l'animal de perchoirs sous la forme de branches ramifiées ou de tuiles. Avec l'enrichissement alimentaire, l'enrichissement thermique augmente significativement la marche et l'escalade du lézard. Et lors de son usage, le temps passé à l'ombre par le gecko augmente (Bashaw et al, 2016).

L'ajout de jouets pour chien en caoutchouc et/ou d'enrichissements olfactifs semble également intéressant puisque les geckos léopards vont consacrer à ces éléments un temps d'interaction significatif et vont voir leur comportement exploratoire décuplé (Bashaw et al, 2016). Les enrichissements olfactifs testés qui fonctionnent avec cette espèce sont de la menthe appliquée sur un cube de bois et de la peau de serpent.

De plus, la seule modification de la position des différents éléments du terrarium ou du bac en plastique représente un enrichissement.

En revanche, l'emploi de ces aménagements ne permet pas la régression des comportements répétitifs anormaux s'ils sont déjà présents (Bashaw et al, 2016). Cela peut se manifester par des tentatives infructueuses de grimper sur un objet ou les parois du terrarium, des déambulations stéréotypées et des comportements persistants dirigés vers une barrière.

C) L'alimentation en captivité

1. Les besoins énergétiques des lézards

Les ectothermes nécessitent moins d'énergie que les endothermes car ils ne maintiennent pas leur température corporelle, mais leurs besoins énergétiques augmentent avec l'alimentation, le degré d'activité, la gestation ou l'ovogenèse, la croissance, la synthèse de protéines (notamment lors de la mue ou lors de la cicatrisation de plaies) et lors d'affections. Le stress induit par les manipulations, les modifications des paramètres d'ambiance, les transports ou tout autre changement dans le milieu de vie peut également augmenter les besoins métaboliques de l'animal. Chez les lézards, les besoins énergétiques quotidiens ont été établis expérimentalement en fonction de la température et de ces diverses situations (Donoghue C Langenberg, 1996 ; Schilliger, 2000). Ils peuvent être estimés grâce aux équations suivantes :

$$BE_{\text{Lézards}, 30^{\circ}\text{C}} (\text{Kcal}/24\text{h}) = k \times 28 \times P^{0,83}$$

$$BE_{\text{Lézards}, 37^{\circ}\text{C}} (\text{Kcal}/24\text{h}) = k \times 48 \times P^{0,82} BE_{\text{Reptiles},}$$

$$30^{\circ}\text{C} (\text{Kcal}/24\text{h}) = k \times 32 \times P^{0,77}$$

P représente le poids de l'animal et k est un coefficient permettant de prendre en compte l'activité de l'animal, son statut physiologique ainsi que son état général. Il permet ainsi d'ajuster le besoin énergétique en fonction des caractéristiques de l'individu. Ce coefficient varie de 1 à 2,5 en prenant les valeurs suivantes : 1 (situation standard) ; 1,1 (lors de prise alimentaire) ; 1,25 (lorsque le gecko est actif) ; 1,5 (pour les femelles gestantes) ; 2 à 2,5 (pour les juvéniles en croissance) et 2,5 (pour les individus stressés ou en cours de cicatrisation) (Donoghue C Langenberg, 1996). La quantité d'aliment à distribuer peut ensuite être calculée avec la formule suivante, moyennant de connaître la densité énergétique (DE) de l'aliment brut :

$$Q (\text{gd'aliments}/\text{j}) = 100 \times BE (\text{Kcal}/\text{j}) / DE (\text{Kcal}/100\text{g})$$

En pratique, les geckos léopards sont nourris quotidiennement (Gould et al, 2018) ou trois fois par semaine (Bashaw et al, 2016 et Zieliński, 2023) à hauteur de 2 à 5 % de leur poids corporel. Les juvéniles doivent quant à eux être nourris tous les jours tout comme les femelles gravides.

2. Un régime insectivore pour le gecko léopard

i. La composition de son régime alimentaire

Le régime alimentaire des geckos léopards étant majoritairement insectivore, leur alimentation en captivité repose essentiellement sur l'administration d'insectes vivants. Les jeunes commencent à se nourrir de grillons dès l'âge de quatre à cinq jours, après leur première mue (Boyer et al, 2013). La majorité des insectes sont carencés en calcium et/ou en vitamine A, D et E. Les larves d'insectes peuvent contenir de grande quantité de lipides. Une alimentation variée et supplémentée est donc indispensable pour le maintien en bonne santé des geckos léopards. Ainsi, les insectes nourriciers populaires en animaleries spécialisées que sont les criquets pèlerins (*Schistocerca gregaria*), les grillons domestiques (*Acheta domesticus*), les grillons domestiques tropicaux (*Gryllobas sigillatus*), les vers de farine (*Tenebrio molitor*), les vers de farine géants (*Zophobas*

morio), les criquets migrateurs (*Locusta migratoria*), les blattes (*Baptica dubia*) et les larves de teigne de ruche (*Galleria mellonella*) peuvent être associés à d'autres insectes. On peut notamment les coupler à des vers à soie (*Bombyx mori*), des larves de mouches soldats noires (*Hermetia illucens*), des cloportes européens (*Porcellio scaber*) ou des collemboles, eux aussi trouvables en animalerie. Mais il est également possible d'apporter de la diversité dans l'alimentation via la capture d'insectes sauvages. Des mouches, des cigales et des papillons de nuit peuvent être proposés. Les pesticides, source de craintes et de questionnements chez les propriétaires semblent rarement constituer un véritable problème (Boyer C Scott, 2019). Le tableau II présente les apports nutritionnels de certains d'entre eux.

Enfin, dans le cadre d'une démarche visant à fournir une alimentation complète et conforme au régime alimentaire observé chez l'espèce dans son milieu naturel, l'apport de souriceaux peut être envisagé pour les spécimens de plus grande taille. Il est recommandé de ne pas donner plus d'un souriceau âgé d'un à deux jours, vivant, par individu et par semaine (Boyer et al, 2013). Après une période d'habituation, les geckos léopards peuvent être nourris avec des souriceaux préalablement décongelés, agités afin de stimuler leur comportement alimentaire.

Une coupelle d'eau peu profonde doit être placée à l'extrémité fraîche du terrarium. L'eau doit être renouvelée deux à trois fois par semaine pour éviter le développement d'algues et de bactéries.

Tableau II : Composition nutritionnelle des insectes nourriciers et des souriceaux

Masse (g)	DE (Kcal/100g)	Humidité (%)	Protéines (%)	Matières grasses (%)	Fibres (%)	ENA (%)	Cendres (%)
Larve de Ver de farine (<i>Tenebrio molitor</i>)							
0,126	205,8	61,9	18,7	13,4	2,5	2,6	0,9
Ver de farine géant (<i>Zophobas morio</i>)							
0,610	242,1	57,9	19,7	17,7	2,7	1,0	1,0
Grillon domestique (<i>Acheta domestica</i>)							
0,349	137,5	72,5	16,5	7,9	1,78	0,1	1,22
Larve de ver à soie (<i>Bombyx mori</i>)							
1,045	67,4	82,7	9,3	1,4	1,1	4,4	1,1
Larve de mouche soldat noire (<i>Hermetia illucens</i>)							
0,082	199,2	61,2	17,5	14	3,0	0,8	3,5
Larve de teigne ruche (<i>Galleria mellonella</i>)							
0,314	280,5	58,5	14,1	24,9	3,4	0	0,6
Souriceau (<i>Mus musculus</i>)							
1,7	95,9	80,9	12,3	3,2			1,9

^a La valeur est comprise entre 50 et 100 % des besoins requis par le National Research Council (NRC) pour la croissance des rats (Benevenga et al, 1995).

^b La valeur est inférieure à 50 % des besoins requis par le NRC pour la croissance des rats.

[†] UI/kg provenant du rétinol.

[‡] UI/kg provenant de l'α-tocophérol.

Le calcul de la densité énergétique (DE) est le suivant : $DE = (\% \text{ protéines} \times 4) + (\% \text{ ENA} \times 4) + (\% \text{ matières grasses} \times 9)$ sauf pour le souriceau pour lequel le calcul est : $DE = (\% \text{ protéines} \times 5,43) + (\% \text{ matières grasses} \times 9,11)$.

Suite du tableau II

Ca (mg/kg)	P (mg/kg)	Mg (mg/kg)	Cu (mg/kg)	Fe (mg/kg)	Zn (mg/kg)	Mn (mg/kg)	VitA (UI/kg)	VitD3 (UI/kg)	VitE (UI/kg)	Sources
169 ^b	2850 ^a	801	6,1	20,6 ^a	52,0	5,2 ^a	<1 000 ^b	<256 ^b	<5,0 ^b	Finke, 2002
177 ^b	2370 ^a	498 ^a	3,6 ^a	16,5 ^b	30,7	4,3 ^b	<1 000 ^b	<256 ^b	7,7	Finke, 2002
366 ^b	2190 ^a	193 ^b	6,3	17,5 ^a	54,3	8,7 ^a	<1 000 ^{bt}	<40 ^b	53,7	Finke, 2015
177 ^b	2370 ^a	498 ^a	3,6 ^a	16,5 ^b	30,7	4,3 ^b	1 580	<256 ^b	8,9	Finke, 2002
9340	3560	1740	4,03 ^a	66,6	56,2	61,8	<1 000 ^{bt}	100 ^b	9,2 ^t	Finke, 2013
243 ^b	1950 ^a	316 ^a	3,8 ^a	20,9 ^a	25,4	1,3 ^b	<1 000 ^b	<256 ^b	13,3	Finke, 2002
			3,7 ^a	34,6 ^a	15,8	0,038 ^b	6 787 ^t		10,1 ^t	Dierenfeld et al, 1996; Dierenfeld et al, 2002; Douglas et al, 1994

ii. L'élevage des insectes nourriciers

L'élevage des insectes peut se faire avec des plateaux à œufs empilés leur offrant des cachettes et permettant de ménager un gradient de température verticale. La température influence la prise alimentaire des insectes nourriciers et donc leur teneur finale en nutriments (notamment le rapport phosphocalcique) ainsi que leur croissance. Le gradient de température permet donc à ces invertébrés de se maintenir à leur température optimale. Et dans le cas de l'élevage de grillons, la température du milieu doit s'étaler de 26°C à 34°C pour un taux d'humidité compris entre 20 et 50 % (Boyer C Scott, 2019). L'hydratation des insectes ne doit pas se faire avec des gels hydratants, tout comme leur alimentation ne doit pas se faire avec des fruits ou légumes. En effet, ces produits sont très appétissants, ils délaissent alors les régimes enrichis en calcium, minéral qui leur fait défaut. Un morceau de coton imbibé d'eau peut être donné aux grillons et blattes et un essuie-tout humidifié peut servir pour l'hydratation des vers de farine (Boyer C Scott, 2019).

3. La supplémentation en compléments minéralo-vitaminés

La plupart des insectes nourriciers sont riches en protéines, et en lipides pour les larves, mais sont déficients en minéraux et en vitamines. Ces nutriments vont donc faire défaut aux geckos. Il s'agit surtout du calcium, de la vitamine A, de la vitamine E et dans une moindre mesure de la vitamine D₃ puisqu'elle peut être photoconvertie au niveau de la peau. Un rapport phosphocalcique de deux ou plus est considéré comme essentiel pour réduire l'incidence de la maladie métabolique osseuse chez les reptiles insectivores (Boykin et al, 2020). L'ingestion de substrat (copeaux, sable, gravier, fibre de coco) est un phénomène fréquemment observé chez le gecko léopard. Ce comportement peut conduire à des occlusions intestinales nécessitant une prise en charge chirurgicale. Dans la majorité des cas, l'ingestion de ces corps étrangers est associée à une carence en calcium.

Donc pour remédier à ce problème, il est nécessaire de saupoudrer les insectes de complément minéralo-vitaminés (CMV). Pour une application uniforme des vitamines et du calcium, il est conseillé de placer les insectes et les poudres dans un sac en plastique qui sera doucement secoué. Cela doit se faire juste avant le nourrissage des reptiles puisqu'une étude a démontré que les grillons éliminent environ 50 % de la poudre par toilettage dans les 150 secondes suivant son application (Li et al, 2009). Des poudres à fines particules sont à privilégier aux particules plus grossières car elles adhèrent mieux à la surface des insectes. Cela permet donc de limiter les pertes. Un rapport phosphocalcique de 4 :1 peut être obtenu pendant au moins 5,5 heures grâce au saupoudrage de jeunes grillons provençal (*Gryllus bimaculatus*) et de jeunes grillons des steppes (*Gryllus assimilis*) (Michaels et al, 2014). Il est recommandé de réaliser un saupoudrage en calcium à chaque repas pour les jeunes et tous les deux à trois repas pour les adultes alors que pour les vitamines, un saupoudrage hebdomadaire pour les jeunes et bimensuel pour les adultes semble suffisant.

En fonction de l'efficacité de la poudre et de la dextérité des geckos léopards à capturer leurs proies, il peut être intéressant de coupler cette technique à une deuxième mise en œuvre en amont. Elle consiste à supplémenter directement les insectes nourriciers en CMV. Les insectes doivent alors être nourris avec un régime riche en nutriments contenant à minima six à huit pourcents de calcium au sein de la matière sèche pendant 12 heures à cinq jours (Allen C Oftedal, 1989). Cela permet d'obtenir un rapport phosphocalcique positif après 24 heures d'utilisation pour les vers de farine, après 48 heures pour les grillons et après 72 heures pour les vers de cire (Zwart C Rulkens, 1979 ; Allen C Oftedal, 1989 ; Strzelewicz et al, 1985). Pour les grillons, l'emploi de régime contenant 12 % de calcium permet l'obtention d'un rapport phosphocalcique de 1,7 (Allen C Oftedal, 1989). Pour les vers de cire c'est un rapport de 1,33 qui peut être atteint avec un régime à 7,9 % de calcium (Strzelewicz et al, 1985). Attention toutefois à ne pas dépasser les 12 % de matière sèche (MS), cela peut altérer la viabilité des insectes. C'est ce

qui a été objectivé pour des vers de farine (Klasing et al, 2000). Les insectes seront donnés à manger, dès le rapport phosphocalcique positif atteint puisque celui-ci diminuera dès une semaine après le début de la supplémentation (Boyet C Scott, 2019). Enfin, il est également recommandé de mettre à disposition des geckos léopards, dans le terrarium, une coupelle contenant du carbonate de calcium.

La première exception est la larve de mouche soldat noire (*Hermetia illucens*). C'est un insecte nourricier très populaire présentant naturellement un rapport phosphocalcique positif, dont la valeur varie en fonction du substrat utilisé (Tschirner C Simon, 2015). Dans une étude il est mesuré à 2,61 (Flinke, 2012) et dans une autre à 4,42 (Ca = 39.35 ± 3.70 g/kg de MS ; P = 8.91 ± 0.42 g/kg de MS) pour un substrat constitué d'un mélange de sons et 4,66 (Ca = 61.62 ± 4.84 g/kg de MS; P = 13.22 ± 0.25 g/kg de MS) pour de la drêche de distillerie (Tschirner C Simon, 2015). À titre de comparaison, les rapports phosphocalciques des autres insectes nourriciers sont de l'ordre du dixième (0,2 pour les grillons et 0,1 pour les vers de farine) (Boyer C Scott, 2019). L'étude met également en évidence qu'un substrat à base de son permet une meilleure croissance des larves de mouches soldat noire (Tschirner C Simon, 2015). Ces larves sont donc un bon choix d'aliment pour fournir du calcium aux geckos léopards sans nécessité de saupoudrage. En effet, bien que la digestibilité du calcium des larves de mouche soldat noire ne soit que de 43 % pour le gecko léopard adulte, les larves non supplémentées apportent 9,2 g de calcium par kilogramme de MS, ce qui est suffisant (Boykin et al, 2020). En effet, un apport alimentaire en calcium de 8,5 g/kg de MS répond aux besoins des geckos léopards en croissance (Allen C Oftedal, 1989). Toutefois ces larves sont déficientes en vitamines A, D₃ et E. Les besoins exacts des reptiles en vitamines ne sont pas connus, ils sont extrapolés à partir des besoins des rats de laboratoire. La supplémentation et le saupoudrage des larves sera donc nécessaire pour un bon apport vitaminique.

Les autres exceptions sont le criquet migrateur (*Locusta migratoria*) et le vers de soie (*Bombyx mori*) qui ne sont pas déficients en vitamine A. Toutefois, ils représentent un faible apport de calcium (tableau II). Leur supplémentation et celles des geckos en CMV sont donc nécessaires.

Ainsi, il est recommandé de supplémenter et de saupoudrer tous les insectes nourriciers en calcium et/ou en vitamines.

4. Les intoxications alimentaires

i. Les lucibufagines

Tous les insectes ne conviennent pas au nourrissage des reptiles insectivores. C'est le cas des lucioles dont certaines possèdent des toxines défensives nommées lucibufagines. Ce sont des toxines dont la structure moléculaire est proche de celle des bufodiénoles présente chez les crapauds et des cardénolides. La DL50, dose provoquant 50 % de mortalité, des lucibufagines chez les geckos léopards et plus largement chez les lézards est inconnue. Mais il a été rapporté des cas d'intoxication aux lucibufagines par ingestion de lucioles chez des caméléons panthères (*Furcifer pardalis*), des agames barbus (*Pogona vitticeps*) et des individus de l'espèce *Darevskia derjugini* entraînant la mort des animaux en une heure avec dans certains cas l'ingestion d'une seule luciole (Knight et al, 1999). Les lucioles dont il faut se méfier appartiennent au genre *photinus*, notamment *P. pyralis* ; *P. ignitus* et *P. marginellus* (Eisner et al, 1997). Mais il faut également craindre les lucioles du genre *photuris* qui absorbent des lucibufagines en consommant des individus du genre *photinus* (Eisner et al, 1997). Ces différents genres de Lampyridae sont originaire d'Amérique et depuis 2020, on retrouve une espèce du genre *photinus* (*P. signaticollis*) sur le territoire métropolitain français. Et il n'est pas à exclure que ce risque augmente à l'avenir puisque la dynamique de population suggère qu'elle sera une nouvelle espèce invasive (Koken et al, 2022). En Europe, il faut également se méfier des Lampyrinae comme *Lampyris noctiluca* qui contiennent généralement des lucibufagines (Koken et al, 2022).

Les lucioles doivent donc être proscrites de l'alimentation des geckos léopards tout comme les insectes capables de bioaccumuler des cardénolides, molécules cardiotoniques, à partir de plantes d'asclépiade à l'instar du monarque (*Danaus plexippus*), du papillon reine (*D. gilippus*) et de la grande punaise de l'asclépiade (*Oncopeltus fasciatus*) (Knight et al, 1999).

ii. Les aflatoxines

En plus de compromettre la supplémentation des insectes nourriciers, les fruits et les légumes moisissent rapidement aux températures et hygrométries d'élevage des insectes. Cela peut entraîner la formation d'aflatoxines qui peuvent être ingérées par les insectes et s'accumuler chez les reptiles qui les consomment (Boyer et Scott, 2019).

D) La reproduction en captivité

Le gecko léopard est une espèce ovipare et comme de nombreux reptiles, il atteint sa maturité sexuelle dès une certaine masse et non un certain âge. Généralement pour cette espèce, les individus sont matures sexuellement à partir de 35 grammes (De Vosjoli et al, 2017). Dans les faits, les éleveurs attendront que leurs animaux aient atteint 40 voire 45 g avant de les mettre à la reproduction. Ils évitent ainsi les problèmes inhérents à une mise à la reproduction trop précoce. Les femelles peuvent en effet déclarer des retards de croissance, des rétentions d'œufs, une hypocalcémie et une perte d'état général. En fonction de la température d'élevage, les geckos léopards vont atteindre cette maturité plus ou moins rapidement. En captivité, les animaux se reproduisent pour la première fois entre 14 et 18 mois (De Vosjoli et al, 2017). Les femelles atteignent la maturité sexuelle plus tardivement en comparaison aux mâles.

À des fins de reproduction, un mâle peut être élevé avec plusieurs femelles, jusqu'à une dizaine. Ces geckos ne doivent pas être trop âgés. Les meilleurs reproducteurs ont généralement entre deux et trois ans (De Vosjoli et al, 2017). Au-delà, leurs performances reproductrices diminuent. Les femelles de plus de six ans peuvent tout de même se reproduire mais elles produisent moins d'œufs. De même pour les mâles qui engendrent moins de descendance mais pour des âges plus avancés (De Vosjoli et al, 2017).

Les geckos léopards sont polyoestriens saisonniers avec une saison de reproduction qui s'étend de janvier à septembre (Boyer et al, 2013). À partir du mois de septembre, il est possible de modifier les paramètres d'ambiance du terrarium afin de les faire hiverner comme dans le milieu naturel. La photopériode est diminuée progressivement (jusqu'à une valeur de huit heures) tout comme les températures (jusqu'à 10 - 16°C la nuit et 18 - 22°C en journée) pendant quatre à huit semaines. Les geckos léopards entrent alors en brumation. Il est important de les mettre à jeun deux semaines avant cet événement pour limiter le contenu intestinal. Une brumation de deux mois est idéale et prend fin en décembre. À la suite de cette phase, le chauffage et l'éclairage reprenant, les premiers accouplements sont observés.

1. L'accouplement

À l'approche d'une femelle, en période de reproduction, le mâle entame une parade nuptiale par des vibrations rapides de la queue. Il s'approche ensuite de la femelle, lui lèche la queue puis la saisit et la secoue. Ensuite, le mâle change de prise, c'est désormais au cou qu'il s'accroche. Les corps du mâle et de la femelle sont alors

alignés. Et si cette dernière est réceptive, elle reste immobile et arque sa queue permettant l'intromission. Le mâle enroule alors sa queue autour de celle de la femelle pour aboucher leur cloaque. Le couple reste dans cette position pendant 5 à 10 minutes avant de se séparer pour se lécher le cloaque (Khan, 2009). En revanche, si la femelle n'est pas réceptive, elle fuit le mâle, le mord ou bien l'expulse de son dos (Gutzke C Crews, 1988).

Dans la nature, les femelles s'accouplent à plusieurs reprises avec plusieurs mâles. Cela augmente le succès reproducteur. Les femelles geckos léopards qui se reproduisent avec plus d'un mâle produisent plus de pontes, plus d'œufs fertiles et investissent davantage dans leurs œufs que celles n'ayant qu'un seul partenaire (LaDage et al, 2008). Il est donc recommandé d'alterner les mâles dans les groupes de reproduction. Et de ces accouplements multiples peuvent être produits des œufs de géniteurs différents. La multipaternité peut s'expliquer par le stockage et le mélange des spermatozoïdes par les femelles. En effet, celles-ci sont capables de stocker le sperme pendant un an permettant la fécondation des couvées suivantes, jusqu'à 8 pontes par saison de reproduction (LaDage, 2008 ; Boyer et al, 2013). Enfin, la durée de la gestation est de 21 à 28 jours (Kubiak, 2020).

2. La ponte et l'incubation

Les femelles creusent dans un substrat humide pour y pondre et enfouir leurs œufs ovales, généralement deux par couvée pour deux à trois couvées par an. Mais elles peuvent pondre à un rythme plus élevé, toutes les trois à quatre semaines (Boyer et al, 2013). Il est possible qu'un seul œuf soit pondu, c'est notamment le cas pour les individus les plus jeunes et les plus âgés. Et de manière exceptionnelle, trois œufs peuvent être pondus. Les œufs mesurent 31 à 35 mm de long sur 13 à 16 mm de large (Khan, 2009). Des cachettes partiellement remplies de terre humide, de vermiculite ou de mousse peuvent être mises à leur disposition pour leur permettre la ponte. Une fois les œufs pondus, les parents n'interviennent pas dans l'incubation ni dans l'élevage des jeunes.

Chez le gecko léopard, le développement du sexe de l'embryon n'a pas à déterminisme génétique mais thermique. Des œufs incubés à 24 – 28°C donnent des femelles en 55 à 63 jours. Tandis que des œufs incubés à 31 – 33°C pendant les deux premières semaines donnent majoritairement des mâles en 34 à 45 jours. Les températures intermédiaires produisent les deux sexes avec majoritairement des femelles (Viets et al, 1993). Au-dessus de 32 °C, les femelles produites ont des niveaux d'androgènes plus élevés et des niveaux d'œstradiol plus faibles (Gutzke et Crews 1988).

Ces femelles réagissent aux parades nuptiales des mâles comme si elles étaient des mâles. De plus, ces femelles dites « chaudes » semblent être stériles (Gutzke et Crews 1988). Mâles et femelles manifestent davantage de comportements agressifs lorsqu'ils sont incubés à des températures élevées (Gutzke et Crews 1988). Enfin, des températures inférieures à 24°C ou supérieures à 35°C sont létales pour les œufs.

3. Les juvéniles

Pour sortir de l'œuf, le nouveau-né utilise une dent qui l'aide à déchirer l'enveloppe souple de l'œuf. Elle tombe rapidement. À la naissance, les jeunes mesurent huit à neuf centimètres et atteindront leur taille maximale environ un an plus tard (Khan, 2009). Ils doivent être élevés séparément des adultes jusqu'à leur maturité sexuelle pour éviter la compétition alimentaire. Idéalement, les juvéniles ne sont pas élevés ensemble, car ayant des vitesses de croissance différentes, certains peuvent prendre l'ascendant sur d'autres, les privant d'une alimentation adéquate. Durant leurs premiers jours de vie, les bébés geckos léopards tirent leurs nutriments des réserves de vitellus. Ils ne commencent à se nourrir qu'après leur première mue qui a lieu durant la première semaine (De Vosjoli et al, 2017). Ils doivent ensuite être nourris quotidiennement avec des jeunes grillons supplémentés en vitamines et en calcium.

PARTIE 3

LAPRISE EN CHARGE MEDICALE DU GECKO

LEOPARD

A) La consultation chez le vétérinaire

1. Le recueil de l'anamnèse et des commémoratifs

Avant même d'intervenir sur l'animal, il est important d'avoir une vue d'ensemble de sa situation. Cela passe donc par une phase de recueil des commémoratifs et de l'anamnèse. Le propriétaire de l'animal doit donc être interrogé sur les conditions de détention de son animal car une gestion inadaptée est un facteur commun à de nombreux processus pathologiques. Le vétérinaire doit porter une attention particulière à la constitution du terrarium, aux paramètres environnementaux de celui-ci (température, hygrométrie, éclairage) ainsi qu'à la nature et à l'ancienneté des sources de lumière et de chaleur utilisées. Les basses températures peuvent entraîner de l'anorexie, de l'immunosuppression et des pneumonies tandis que des températures importantes peuvent provoquer des brûlures thermiques et de la déshydratation. Son questionnaire doit également porter sur le régime alimentaire et la présence ou non d'une supplémentation. Comme pour toutes les espèces, l'anamnèse est importante. Elle doit inclure la caractérisation des signes cliniques observés, leur durée, leur éventuelle évolution dans le temps ainsi que la présence ou non d'autres cas similaires dans le foyer.

2. Contention et examen clinique

Les geckos léopards sont des lézards dociles supportant bien les manipulations, mais il peut arriver qu'ils se sentent menacés. Ils peuvent alors mordre, griffer et

s'agripper fermement engendrant des blessures mineures. Une bonne contention est donc nécessaire, notamment pour leur sécurité. En effet, une mauvaise préhension de l'animal par le manipulateur peut provoquer une autotomie. Pour éviter cela, l'animal ne doit pas être saisi, retenu ni suspendu par la queue. Sa tête doit être maintenue à l'aide de deux doigts placés sur chaque angle de la mandibule, tandis que le reste des doigts englobe son corps (figure 11).

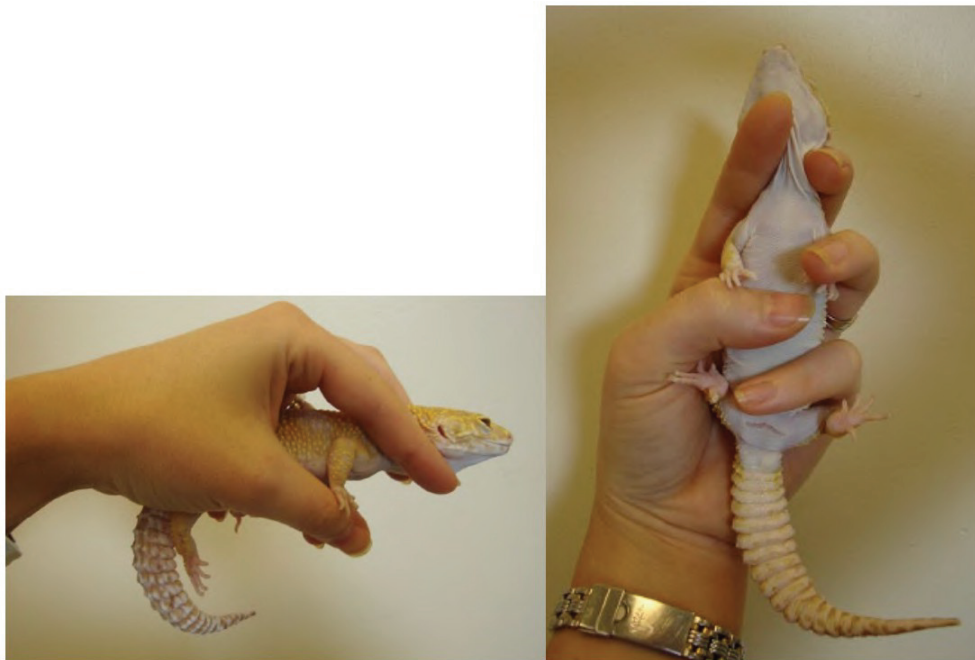


Figure 11 : La contention du gecko léopard (Kubiak, 2020).

L'examen clinique peut débuter par une observation à distance du gecko sur la table de consultation, afin d'apprécier sa locomotion (mobilité et coordination). Ensuite, l'examen complet se fait sous contention. La détermination du sexe, du poids et de la note d'état corporel (NEC) doit être réalisée pour tous les patients. Les apophyses vertébrales, les côtes ainsi que la ceinture pelvienne doivent être palpables, mais ne devraient pas être facilement visibles à l'examen. La queue doit présenter une circonférence convenable, tandis que la musculature doit remplir et recouvrir les faces temporales du crâne (figure 12). L'examen clinique standard comprend une inspection visuelle de la tête à la queue et une palpation de la tête au cœlome du lézard. La bouche, les yeux et les voies respiratoires sont des zones fréquemment atteintes, qui doivent donc être évaluées en détail. L'examen buccal peut être facilité par le comportement défensif du lézard, qui ouvrira alors la gueule. Sinon l'insertion d'un abaisse-langue entre les lèvres rostrales peut favoriser l'ouverture. Par inspection visuelle et par palpation, la rigidité des mâchoires peut être évaluée. Des mâchoires molles, avec une angulation limitant la fermeture de la gueule et la préhension, peuvent suggérer une carence en calcium. La

palpation du cœlome peut permettre de détecter des impactions intestinales ou encore la présence d'œufs. La visualisation des viscères, notamment du foie peut être facilitée par transillumination. Enfin, pour une température ambiante comprise entre 26°C et 28°C, les constantes vitales physiologiques du gecko léopard sont comprises entre 66 et 126 battements par minute pour la fréquence cardiaque (FC), et entre 6 et 60 mouvements par minute pour la fréquence respiratoire (FR) (Doss et al, 2017).

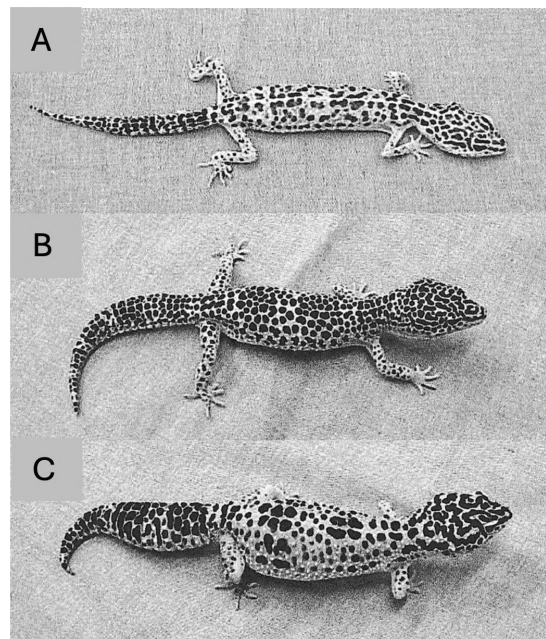


Figure 12 : Geckos léopards présentant différentes notes d'état corporel (NEC). (A) NEC de 1/5, (B) NEC de 3/5, (C) NEC de 5/5 (Deming et al, 2008).

3. Contention chimique et anesthésie

i. Considérations propres aux reptiles

a. La thermorégulation

Le gecko léopard, en tant qu'ectotherme, ne régule pas sa température corporelle, laquelle dépend directement de celle du milieu extérieur. Or la température corporelle du patient affecte le déroulement de l'anesthésie en influant sur l'absorption, la distribution et la clairance des molécules utilisées. À basse températures corporelle,

le métabolisme est ralenti. Les durées d'induction, d'anesthésie profonde et de réveil seront donc plus longues. Ainsi, avant et pendant une sédation ou une anesthésie, le gecko doit être maintenu à sa température moyenne préférentielle. La température corporelle du lézard peut être activement maintenue à l'aide d'un tapis chauffant, d'une bouillotte ou d'une lampe chauffante, ou passivement conservée en limitant les pertes thermiques. La réduction de la chaleur peut se faire en couvrant le patient avec un champ opératoire et en réduisant le temps de l'intervention.

b. L'effet de premier passage hépatique

Chez les chéloniens, les lézards et les crocodyliens, le sang drainé des membres postérieurs rejoint le foie via la ou les veines abdominales ventrales, parfois avec le concours de la veine porte hépatique. Le sang en provenance des membres postérieurs et de la moitié caudale du corps passe donc par le foie avant d'entrer dans la circulation systémique. Ainsi, les médicaments utilisés chez les reptiles, en particulier les agents analgésiques et anesthésiques, qui pour la plupart subissent un métabolisme et/ou une excrétion hépatique, voient leur biodisponibilité réduite. Cela se traduit par des concentrations plasmatiques plus faibles et donc des effets amoindris pour les molécules dose-dépendantes. Cette différence pharmacocinétique en fonction du site d'injection a été constatée chez le gecko léopard avec l'association dexmédétomidine-kétamine administrée par voie intramusculaire (IM) (Fink et al, 2018). La sédation avec ce protocole est significativement plus rapide et plus profonde lorsqu'elle est réalisée dans un muscle d'un membre antérieur (Fink et al, 2018). Il est donc recommandé d'éviter les injections IM et SC (sous cutanée) dans la moitié caudale du corps chez les geckos léopards.

ii. Les différentes molécules utilisées

L'alfaxalone, un corticostéroïde neurotrope, est un anesthésique central à action courte permettant l'obtention d'une anesthésie hypnotique avec myorelaxation. Elle peut être utilisée chez les reptiles via de nombreuses voies (SC, IM et IV (intraveineuse)) mais pas à n'importe quelle dose. En effet, des doses de 10 et 20 mg/kg SC, testées sur neuf geckos léopard de tout sexe et de tout âge, se sont révélées insuffisantes pour induire une sédation efficace. À l'inverse, l'administration de 30 mg/kg SC d'alfaxalone, évaluée chez ces mêmes individus, a entraîné une prolongation excessive de la phase de

réveil, la durée totale de la sédation atteignant environ 120 minutes (Doss et al, 2017). L'administration d'une dose réduite d'alfaxalone en association avec du midazolam induit une profondeur de sédation comparable à celle obtenue avec des doses plus élevées d'alfaxalone seule, tout en favorisant une récupération plus rapide (tableau III) (Doss et al, 2017). Le midazolam pouvant être antagonisé avec du flumazénil. Pour les sédations et anesthésies, les injections sous cutanées peuvent être réalisées en région crânio-dorsale d'un membre thoracique. En comparaison aux injections IM, les injections SC présentent l'avantage d'être plus simples, plus sûres et de permettre l'administration de volumes plus importants.

Une dose d'alfaxalone de 5 mg/kg par voie intraveineuse (veine jugulaire droite), testée sur 20 individus et présentée dans le tableau III, est adaptée pour une induction précédant une intubation trachéale (Morici et al, 2018). L'intubation est pratiquée lors de l'absence de tonus mandibulaire. Le gecko léopard est alors placé en décubitus sternal, la cavité buccale ouverte. Un cathéter de 20 Gauges (G), dont le mandrin a été retiré au préalable, est mis en place dans la trachée de l'animal. Cette posologie d'alfaxalone permet une induction en moins de 28 secondes pour une durée d'anesthésie profonde de $12,5 \pm 2,2$ minutes (Morici et al, 2018).

Les agonistes $\alpha 2$ -adrénergiques tels que la médétomidine et la dexmédétomidine procurent sédation, myorelaxation et analgésie chez les reptiles. Chez le gecko léopard comme chez de nombreuses espèces, l'utilisation de la dexmédétomidine provoque une dépression cardiorespiratoire (Doss et al, 2017 ; Fink et al, 2018). Ces molécules sont donc généralement couplées à d'autres, jouant sur leur synergie, afin de diminuer les doses de chaque molécule utilisée et par conséquent leurs effets secondaires. C'est ce que l'on nomme l'anesthésie balancée. Son usage a ainsi été décrit chez le gecko léopard avec du midazolam (n = 9) et de la kétamine (n = 9). Toutefois, une baisse significative de la fréquence cardiaque a tout de même été documentée malgré ces associations (Doss et al, 2017 ; Fink et al, 2018). L'intérêt majeur de l'utilisation des agonistes $\alpha 2$ -adrénergiques réside dans la possibilité de les antagoniser avec de l'atipamézole, permettant ainsi de maîtriser la durée de la phase de récupération et de corriger aisément les effets indésirables éventuels.

Les benzodiazépines comme le midazolam sont des psycholeptiques aux propriétés anxiolytiques, sédatives et myorelaxantes. Ce sont des tranquillisants mineurs, utilisés pour des sédations ou en pré-anesthésie. Ces molécules entrent en synergie avec les $\alpha 2$ -agonistes et tout comme eux, elles sont antagonisables par le flumazénil.

Tableau III : Protocoles anesthésiques décrits avec succès chez le gecko léopard

Protocoles anesthésiques	Doses	Voies	Nombre d'individus testés	Commentaires	Sources
Alfaxalone	5 mg/kg	IV	n = 20	Induction rapide. FC et FR diminuée significativement, apnée possible à la suite du bolus (20% des cas)	Morici et al, 2018
Alfaxalone + Midazolam	15 mg/kg + 1,0 mg/kg	SC	n = 9	Sédation rapide et suffisante pour phlébotomie. Le réveil peut être prolongé, en particulier si l'antagoniste n'est pas utilisé. Diminution significative de la fréquence cardiaque.	Doss et al, 2017
• Flumazénil	0,05 mg/kg	SC			
Alfaxalone + Midazolam + Hydromorphone	15 mg/kg + 0,5 mg/kg + 0,1 mg/kg	IM	n = 10	Prémédication en vue d'une coeliotomie avec biopsie hépatique	Cojean et al, 2018b
• Flumazénil	0,02 mg/kg	IM			
Dexmédétomidine	0,05 mg/kg	SC		Niveau de sédation adéquat pour des prises de sang	Boykin et al, 2020
Dexmédétomidine + Kétamine	0,1 mg/kg + 10 mg/kg	IM	n = 9		Fink et al, 2018
• Atipamézole	1,0 mg/kg	SC			
Dexmédétomidine + Midazolam	0,1 mg/kg + 1,0 mg/kg	SC	n = 9	Sédation rapide et suffisante pour des phlébotomies. Diminution significative de la fréquence cardiaque.	Doss et al, 2017

• Atipamézole + Flumazénil	1,0 mg/kg + 0,05 mg/kg	SC			
Dexmédétomidine + Midazolam + Hydromorphone	0,1 mg/kg + 1 mg/kg + 0,25 mg/kg	SC	n = 24	Prémédication en vue d'une cœliotomie avec biopsie hépatique	Boykin et al, 2020
• Atipamézole	1 mg/kg	SC			
Médétomidine + Kétamine	0,15 mg/kg + 5 mg/kg	IM	n = 11	Hémipéniectomie ; le niveau chirurgical d'anesthésie est atteint en 10–12 minutes	Mustafa C Ruzhanova- Gospodina, 2024
Isoflurane	4% puis 3 %			Pour la réalisation de phlébotomies, d'hémipenectomies	Goin, 2012

iii. Le monitoring du gecko léopard

Pour contrôler la profondeur et le bon déroulement de l'anesthésie, la fréquence cardiaque, la fréquence respiratoire, la présence ou non d'un réflexe palpébral ainsi que le tonus de la mâchoire sont à évaluer toutes les cinq minutes. La fréquence cardiaque du lézard peut être évaluée via un Doppler Vet BP® placé sur la ceinture pectorale (figure 13). Les éjections systoliques sont alors entendues en continu durant toute la durée de l'intervention. L'EtCO₂ (End Tidal CO₂) est contrôlé avec un capnomètre branché, avec le circuit d'anesthésie volatile, sur le cathéter de 20 G servant de sonde endotrachéale. Un abaisse-langue peut être utilisé pour maintenir le patient et le tube endotrachéal afin d'éviter toute extubation accidentelle pendant l'anesthésie. Si nécessaire, des pressions ventilatoires positives peuvent être créées manuellement. Le réflexe palpébral est évalué en touchant le canthus médial ou latéral de l'œil à l'aide d'un bâtonnet ouaté.




Figure 13: Le monitoring en anesthésie du gecko léopard (Mans et al, 2019).

4. Les examens complémentaires

i. Biochimie et numération formule sanguine

L'analyse sanguine représente un outil diagnostique précieux pour évaluer l'état de santé des animaux, dépister d'éventuelles affections et approfondir la compréhension de certains processus physiologiques. De nombreux facteurs peuvent influencer les valeurs hématologiques qu'ils soient intrinsèques (sexe, âge, stade physiologique) ou extrinsèques (saisons, température ambiante, conditions de vie, régime alimentaire, captivité). Cette multiplicité de variables rend complexe l'établissement d'intervalles de référence fiables pour les reptiles. Afin de faciliter la détection précoce d'un état pathologique, il peut être recommandé d'effectuer une ou plusieurs prises de sang chez un individu sain, de manière à disposer de valeurs de référence spécifiques en cas de maladie.

a. La phlébotomie

Le volume sanguin des reptiles représente 4 à 8% de leur masse corporelle (Smits C Kozubowski, 1985 ; Smits C Lillywhite, 1985). Pour un lézard en bonne santé, 10 % du volume sanguin peut être prélevé pour analyse. C'est donc environ un volume de 0,5 mL de sang pour 100 g de poids corporel qui peut être pris en toute sécurité à l'animal (McBride C Hernandez-Divers, 2004). Il a même été rapporté chez le gecko léopard, des prélèvements sanguins sécurisés à hauteur de 1,5 % du poids corporel, soit des volumes de 0,5 à 1,1 mL (Boykin et al, 2020).

La qualité du prélèvement sanguin constitue un élément déterminant, dont dépend directement la fiabilité des résultats d'analyse. Chez cette espèce les phlébotomies se réalisent principalement à la veine jugulaire droite, les autres sites étant difficiles à prélever sur un animal conscient et/ou ne permettant pas le respect du BEA. En effet, bien que décrite, l'utilisation de la veine abdominale ventrale (figure 14 B) ne peut se faire que sur un gecko anesthésié et placé en décubitus dorsal. Elle présente un risque de lacération de la vessie par l'aiguille et celui de la formation d'un hématome. L'aiguille est insérée selon un angle peu prononcé, dirigé crânialement, le long de la ligne médiane ventrale. De même, la veine coccygienne ventrale, site fréquemment utilisé pour la collecte de sang chez d'autres lézards ne convient pas au gecko léopard conscient, capable d'autotomie. Si ce site de ponction est choisi, alors l'animal doit être sédaté et l'abord se fera latéralement. Enfin la coupe de l'extrémité d'une griffe pour obtenir un échantillon sanguin présente plusieurs inconvénients. Cette méthode peut entraîner une contamination par les urines ou les fèces, fausser les résultats de l'hémogramme et provoquer une élévation des enzymes tissulaires. De plus, elle peut induire des déséquilibres électrolytiques en raison de la localisation périphérique du prélèvement. Sur le plan éthique, cette pratique est discutable car elle génère de la douleur et augmente le risque de septicémie, allant ainsi à l'encontre des principes du bien-être animal.

Récemment une nouvelle technique, illustrée sur la figure 14 A, a été décrite pour la collecte de sang sécurisée chez les geckos léopards (Di Giuseppe et al, 2017a). Pour un opérateur droitier, l'animal est tenu dans la main gauche avec le majeur placé derrière la tête au niveau de l'angle mandibulaire gauche et l'index positionné sur la tempe droite de l'animal ou sur l'angle mandibulaire droit afin de mettre le cou en latéroflexion gauche. Cela permet d'exposer la veine jugulaire droite, qui n'est ni visible ni palpable. La peau est désinfectée avec une solution alcoolique diluée. Contrairement à l'idée reçue, il n'est pas recommandé d'utiliser une seringue préalablement héparinée, surtout pour de faibles volumes sanguins. Chez l'alligator américain (*Alligator mississippiensis*) cela entraîne une hémodilution significative et imprévisible avec une baisse de

l'hématocrite (Johnson et al, 2014). La ponction veineuse se fait à l'aveugle dans la région cervicale caudale, dans le sens rostro-caudal avec l'aiguille inclinée à 45° par rapport à la peau. Lors du retrait de l'aiguille, une pression est à appliquer avec du coton afin d'éviter tout saignement et la formation d'un hématome. Cette technique est sûre, non stressante pour l'animal et induit peu de dilution lymphatique. Si le volume prélevé dans la veine jugulaire droite est insuffisant, il est possible de réitérer l'opération de l'autre côté. Mais il est également possible de prendre du sang au gecko par ponction de la veine cave crâniale sous sédation ou anesthésie (Boykin et al, 2020).

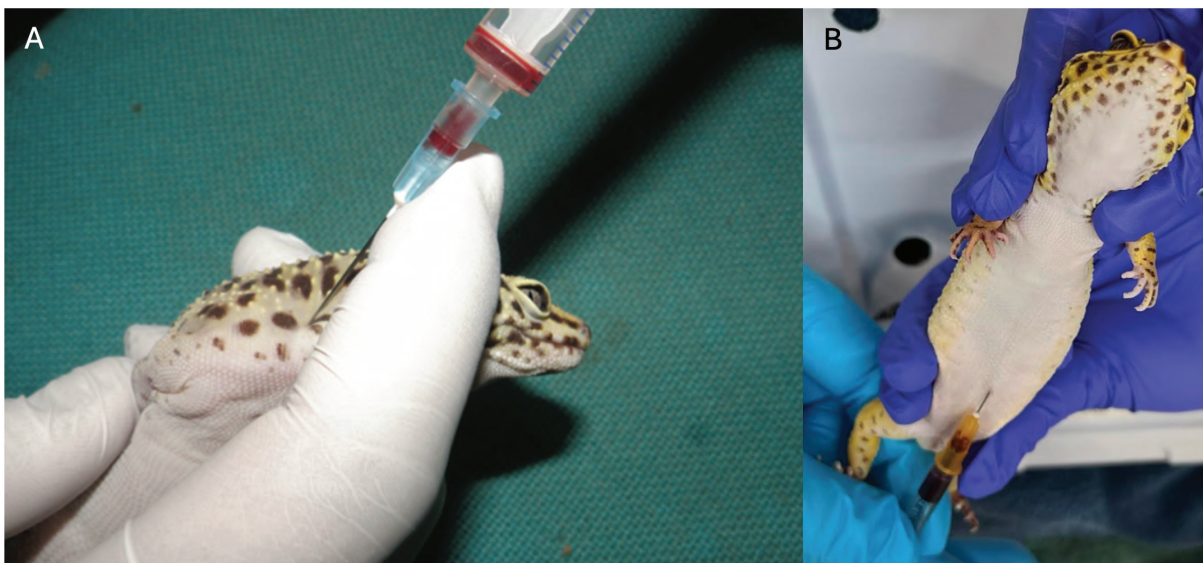


Figure 14 : La phlébotomie de la veine jugulaire droite (A) et de la veine abdominale ventrale (B) chez le gecko léopard (Di Giuseppe et al, 2017a ; Louth et al, 2024).

b. L'analyse biochimique

Bien que le gecko léopard soit un reptile largement répandu, ses paramètres biochimiques physiologiques sont encore mal définis. Et cette rareté est accentuée par de fortes variations liées à l'âge, au sexe, au statut reproducteur, à l'environnement, à l'alimentation et à la captivité (Divers, 2019). En conséquence, peu de plages de référence publiées respectent les critères de l'American Society for Veterinary Clinical Pathology, tels qu'une taille d'échantillon supérieure ou égale à vingt individus, la détection et l'exclusion des valeurs aberrantes. Ces données devraient donc être interprétées avec prudence et considérées comme de simples valeurs observées. Seuls les intervalles de référence de la créatinine kinase, de l'acide urique et des acides

biliaires présentés dans le tableau IV, ont été établis conformément aux recommandations de l’American Society for Veterinary Clinical Pathology (Cojean et al, 2020). Afin de gagner en précision, il est donc recommandé de déterminer régulièrement des valeurs sanguines individuelles ainsi que de suivre l’évolution des paramètres sanguins d’intérêt au cours d’une maladie plutôt que de se fier à une seule mesure isolée.

Tableau IV : Profils biochimiques sanguins du gecko léopard

Paramètre biochimique	Intervalle de référence ^a	
Créatine kinase (UI/L)	0 – 3701	
Acide urique (µmol/L)	33 – 394	
Acides biliaires (µmol/L)	0,6 – 37,5	
Valeurs de référence ^b		
Aspartate aminotransférase (UI/L)	11 – 65	
Calcium (mmol/L)	3,5 - >9,25 (♀)	
Phosphore (mmol/L)	0,5 – 5,3	
Protéines totales (g/L)	24 – 80	
	Moyenne ± écart type (♂)	Gamme (Min – Max) (♂)
Albumine (g/L)	16,45 ± 2,37 ^c	13,00 – 23,00 ^c
Globulines (g/L)	39,15 ± 5,74 ^c	29,00 – 47,00 ^c
Glucose (mmol/L)	6,18 ± 1,35 ^c	4,30 – 10,10 ^c
Calcium (mmol/L)	3,05 ± 0,18 ^c	2,76 – 3,44 ^c
Potassium (mmol/L)	5,78 ± 0,58 ^c	4,50 – 7,00 ^c
Sodium (mmol/L)	147,8 ± 5,8 ^d	
	Moyenne	Gamme (Min – Max)
Thyroxine (nmol/L)	12,48 ^e	6,05 – 19,3 ^e

^a n > 20 geckos léopards prélevés au niveau de la veine coccygienne ventrale ou de la veine cave crâniale (Cojean et al, 2020).

^b n < 20 geckos léopards prélevés au niveau de la veine coccygienne ventrale ou de la veine cave crâniale (Cojean et al, 2020).

^c n = 20 jeunes geckos léopards mâles prélevés au niveau de la veine jugulaire droite et/ou la veine jugulaire gauche (Knotkova et al, 2019).

^d n = 24 geckos léopards mâles d’âge inconnu prélevés au niveau de la veine cave crâniale (Boykin et al, 2020).

^e (Boyer & Steffes, 2011)

c. L'analyse hématologique

Chez certains chéloniens, l'acide éthylènediaminetétraacétique (EDTA) engendre de l'érythrolyse et l'héparine de lithium est choisie par défaut comme anticoagulant pour l'hématologie (Muro et al, 1998). Cependant l'impact négligeable de l'EDTA sur l'hématocrite chez l'iguane vert (*Iguana iguana*), et la vipère heurtante (*Bitis arietans*), ainsi que l'absence d'augmentation de l'hémolyse observée chez le python birman (*Python bivittatus*) comparativement à l'héparine de lithium suggèrent que les globules rouges des squamates pourraient être moins sensibles à l'EDTA que ceux des chéloniens (Hattingh C Smith, 1976 ; Hanley et al, 2004 ; Harr et al, 2005). Or l'héparine de lithium ne prévient pas l'agrégation plaquettaire, altère la morphologie des leucocytes et offre une qualité de coloration inférieure à celle de l'EDTA. Ce dernier est donc à privilégier pour les analyses hématologiques du gecko léopard. De plus pour limiter la lyse cellulaire, l'aiguille devra être retirée de la seringue avant le remplissage du tube. Enfin, en parallèle, il est recommandé de préparer des frottis sanguins en complément pour un éventuel examen ultérieur ou pour la vérification des résultats obtenus avec un automate.

Étant donné que la numération formule sanguine (NFS) joue un rôle essentiel dans l'évaluation de l'état de santé des animaux, il est indispensable de pouvoir la réaliser et l'analyser. Mais de même que pour les paramètres biochimiques, les données disponibles sur les concentrations physiologiques en érythrocytes, en hémoglobine, en thrombocytes, ainsi que sur le leucogramme du gecko léopard, restent limitées dans la littérature. Les résultats de la NFS de geckos léopards mâles de 15 à 16 mois élevés en captivité sont présentés dans le tableau V tout comme ceux d'individus femelles de 9 à 18 mois élevées en captivité. Cette NFS, inclut les érythrocytes qui, chez les reptiles comme chez les oiseaux, possèdent un noyau (figure 15). Un cytoplasme basophile dans les érythrocytes est un marqueur de leur immaturité et donc de la régénération cellulaire. On y retrouve également les leucocytes. Chez les geckos léopards, ce sont six différents types de leucocytes qui ont été décrits : les hétérophiles, les basophiles, les éosinophiles, les monocytes, les lymphocytes et les azurophiles (Knotkova et al, 2019). Chez les reptiles, les azurophiles se distinguent des monocytes et des lymphocytes par la présence de granulations azurophiles caractéristiques dans leur cytoplasme.

Chez les reptiles, le rôle exact des éosinophiles (figure 15 B) demeure encore peu documenté. Néanmoins, une augmentation anormale de leur nombre peut survenir lors d'infestations parasitaires, de réponses allergiques ou d'une stimulation du système immunitaire.

Les hétérophiles (figure 15 C) ressemblent à des éosinophiles avec la fonction des neutrophiles. Lorsqu'ils phagocytent un agent pathogène, ils deviennent des hétérophiles toxiques avec des vacuoles qui apparaissent dans le cytoplasme et le noyau ainsi que des inclusions cytoplasmiques correspondant à des granules de sécrétion.

L'ampleur de ces modifications est souvent corrélée à la gravité de l'affection et se manifeste aussi par une augmentation du nombre de formes immatures circulantes. Ils permettent donc d'identifier des phénomènes inflammatoires majeurs. Une élévation significative du nombre d'hétérophiles est fréquemment constatée en réponse à un stress, à la présence de tumeurs, à des inflammations chroniques ou encore à des infections d'origines bactériennes ou parasitaires. À l'inverse, leur nombre peut diminuer lors d'infections virales, de malnutrition, d'immunodépression ou en cas de septicémie sévère. Une déviation à gauche de la formule d'Arneth est difficilement visualisable chez les hétérophiles. Ainsi, pour révéler une anomalie, on se fie au toxogramme qui définit la présence ou l'apparition d'anomalies dans le cytoplasme. Ces anomalies, signes de toxicité, sont la vacuolisation cytoplasmique diffuse, la basophilie cytoplasmique diffuse et les corps de Döhle (inclusions cytoplasmiques basophiles).

Les lymphocytes (figure 15 D) sont ronds avec un noyau qui l'est également et ont un rapport nucléocytoplasmique élevé. Une activité accrue des lymphocytes est observée en cas d'infections virales ou parasitaires, de processus de cicatrisation, ainsi que lors de la stimulation de la réponse immunitaire. Les lymphocytes développent alors un cytoplasme basophile.

Les monocytes (figure 15 E) sont des cellules de grande taille à faible rapport nucléocytoplasmique dont le cytoplasme de couleur hétérogène contient des vacuoles optiquement vides. Les azurophiles correspondent à des monocytes avec des granulations azurophiles. Une élévation du nombre de monocytes est généralement observée lors d'infections bactériennes chroniques, de maladies granulomateuses, de parasitoses ou de maladies inflammatoires persistantes. En situation de réactivité, les monocytes augmentent de taille et présentent un cytoplasme particulièrement spumeux. Des vacuoles cytoplasmiques ainsi que des bourgeonnements peuvent également apparaître. La présence d'une monocytose indique souvent un processus inflammatoire chronique ou granulomateux.

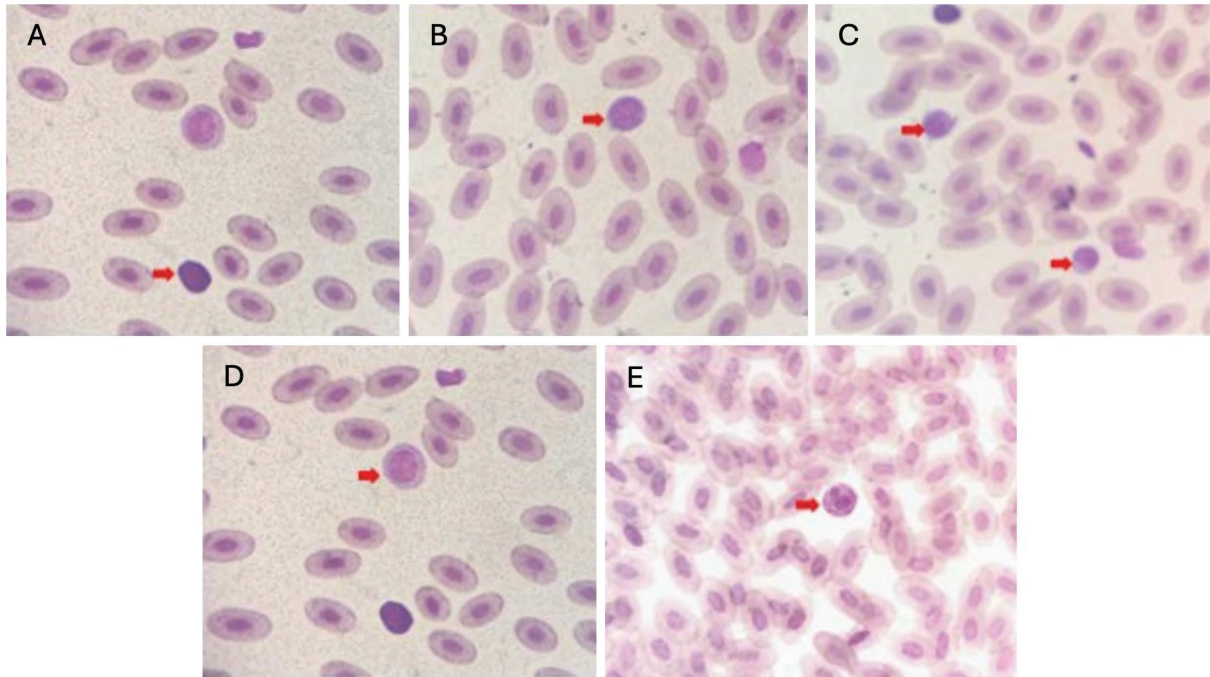


Figure 15: Microphotographies de différentes cellules sanguines de gecko léopard. (A) Basophile, (B) Éosinophile, (C) Hétérophiles, (D) Lymphocyte, (E) Monocyte. Coloration de Giemsa. Grossissement X400 (Wiranata et al, 2019).

L'intervalle de référence obtenu pour l'hématocrite des geckos léopards mâles et femelles selon les recommandations de l'American Society for Veterinary Clinical Pathology est de 21 à 40 % (Cojean et al, 2020). Les lymphocytes, les azurophiles, les hétérophiles et les basophiles sont les leucocytes les plus représentés dans le sang périphérique. Les monocytes sont peu fréquents et les éosinophiles le sont encore moins (Knotkova et al, 2019). Les NFS des geckos léopards mâles et femelles, issus de prises de sang au niveau de la veine abdominale ventrale, ne sont pas significativement différentes (Wiranata et al, 2019).

Tableau V : Profils hématologiques sanguins du gecko léopard

Paramètre hématologique	Moyenne ± écart type ^a	Gamme (Min–Max) ^a	Moyenne ± écart type ^b	Gamme (Min–Max) ^b
Sexe	Femelles		Mâles	
Hémoglobine (g/L)	94,6 ± 10,2	81–116	72,58 ± 11,03	54,94–96,05
Hématocrite (%)	9,26 ± 2,18	6,1–12,4	25,40 ± 3,68	18,00–31,00
Érythrocytes (10 ¹² /L)	0,65 ± 0,11	0,43–0,89	0,85 ± 0,14	0,48–1,08
Leucocytes (10 ⁹ /L)	8,09 ± 1,23	6,0–9,4	10,47 ± 2,58	6,00–12,50
Hétérophiles (%)	21,80 ± 5,92	14–31	17,6 ± 8,1	4–34
Basophiles (%)	8,60 ± 8,43	0–24	16,6 ± 10,8	2–41
Éosinophiles (%)	13,90 ± 7,57	2–25	2,7 ± 2,7	0–8
Monocytes (%)	17,30 ± 5,83	8–25	4,7 ± 4,1	0–15
Azurophiles (%)	-	-	19,5 ± 8,7	6–36
Lymphocytes (%)	38,40 ± 11,07	27–58	39 ± 14,7	15–66
Hétérophiles (10 ⁹ /L)	1,75	1,08–2,73	1,83 ± 0,92	0,40–3,36
Basophiles (10 ⁹ /L)	0,69	0–2,26	1,67 ± 1,04	0,14–3,62
Éosinophiles (10 ⁹ /L)	1,12	0,15–1,95	0,29 ± 0,33	0–1,2
Monocytes (10 ⁹ /L)	1,40	0,60–2,16	0,48 ± 0,40	-
Azurophiles (10 ⁹ /L)	-	-	2,03 ± 1,07	0,54–4,50
Lymphocytes (10 ⁹ /L)	3,14	1,67–5,39	4,17 ± 2,12	1,12–9,24

^a n = 10 jeunes geckos léopards femelles prélevées au niveau de la veine abdominale ventrale dont le sang a été stocké dans un tube EDTA (Wiranata et al, 2019).

^b n=20 jeunes geckos léopards mâles prélevés au niveau de la veine jugulaire droite et/ou la veine jugulaire gauche (Knotkova et al, 2019).

ii. Les examens d'imagerie

a. La radiographie

L'imagerie radiographique est fréquemment intégrée au bilan diagnostique global chez les reptiles, en raison de sa valeur considérable dans la détection d'un large éventail d'affections. Elle constitue un outil précieux pour identifier, entre autres, les troubles du métabolisme osseux, les fractures du squelette, l'ostéomyélite, la goutte articulaire, la minéralisation anormale des tissus mous, ainsi que diverses affections des voies respiratoires inférieures. De plus, la radiographie permet de visualiser la présence éventuelle de corps étrangers, une impaction digestive (figure 16), un état de gestation ou de dystocie, ainsi que des masses ou épanchements au sein de la cavité coelomique.

Les écailles kératinisées freinant le passage des rayons X et la faible présence de graisse autour des organes rendent difficile l'obtention d'un cliché radiographique exploitable. Afin d'obtenir une image avec un bon contraste, il est nécessaire d'appliquer une tension plus faible et un temps de pose plus court par rapport aux mammifères domestiques (Mabille-Bentot, 2011). De plus, Hernandez-Divers (2006) indique que la simple injection d'air dans le coelome d'un lézard peut permettre d'améliorer la visualisation des follicules pré-ovulatoires et d'autres masses. Pour des premiers clichés il est possible de les prendre avec le gecko placé dans une boîte radiotransparente. Deux incidences radiographiques sont à réaliser : une vue dorso-ventrale, suivie d'une vue latéro-latérale obtenue par rotation horizontale du tube à rayons X. Cette disposition permet de maintenir les organes dans leur position physiologique, l'absence de diaphragme chez les reptiles conférant à cette approche une importance particulière pour l'imagerie des champs pulmonaires.

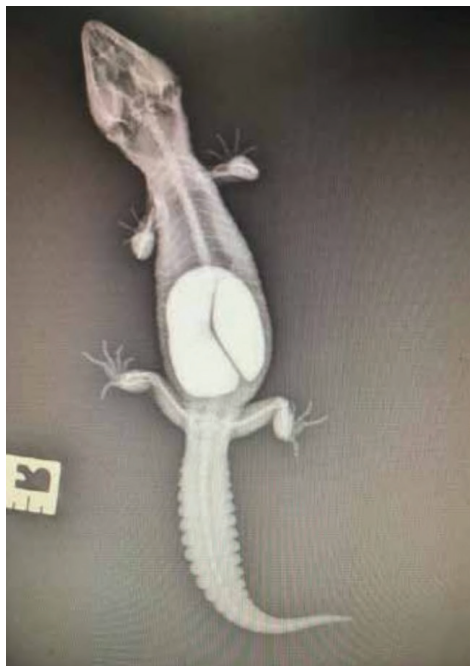

Figure 16 : Cliché radiographique d'orientation dorso-ventrale d'un gecko léopard atteint d'une obstruction gastrointestinale par du sable (Miles, 2017).

b. Le transit baryté

La visualisation du tube digestif chez les reptiles à l'examen radiographique peut s'avérer difficile en raison de la superposition des structures anatomiques au sein de la cavité coelomique. L'utilisation d'un produit de contraste, tel qu'un agent baryté, permet

d'améliorer l'évaluation digestive en mettant en évidence certaines anomalies, notamment des masses pariétales, des corps étrangers, une obstruction intestinale ou un ralentissement du transit. Une suspension de sulfate de baryum est administrée par voie orale à hauteur de 5 mL/kg (Taylor et al, 1996). Comparativement au baryum, les produits de contraste iodés comme le Gastrografine® (association d'amidotrizoate de méglumine et d'amidotrizoate de sodium) présentent un temps de transit plus court chez ces espèces (Schumacher C Toal, 2001). Une étude menée sur deux geckos léopards a rapporté une élimination du produit iodé entre 18 et 45 heures après son administration (Bayer, 2002). Un volume de 0,5 mL d'un mélange Gastrografine®-eau de rapport 1 : 3 peut être administré à l'animal (Bayer, 2002). Cependant, à ce jour, aucune étude à large échelle n'a été conduite pour déterminer précisément le temps de transit chez cette espèce de gecko.

Le transit gastro-intestinal des reptiles est généralement lent et peut varier en fonction de la température corporelle et de l'état d'hydratation de l'animal. Ainsi, avant l'administration du produit de contraste, il est recommandé de le réchauffer afin de limiter le risque de ralentissement du transit gastro-intestinal chez l'animal. De plus, l'animal doit être correctement hydraté avec une thérapie liquidienne adaptée car le Gastrografine® ne doit pas être administré à un patient déshydraté du fait de ses effets hyperosmotiques. Une fois l'examen terminé, l'évacuation du produit présent dans le côlon ou le cloaque est préconisée, soit par aspiration à l'aide d'une seringue, soit par massage, dans le but de prévenir toute complication obstructive. L'immersion de l'animal dans un bain tiède peut également être utilisée pour stimuler le péristaltisme et favoriser l'élimination du produit de contraste.

c. L'échographie

L'échographie est un outil non invasif, indolore et d'une très grande utilité en médecine des reptiles permettant de visualiser et de différencier les organes de la cavité cœlomique grâce à leur texture ultrasonographique spécifique. Elle permet la détection d'anomalies des tissus mous ainsi que l'identification de la présence ou non de fluides au sein de la cavité cœlomique. L'échographie s'avère également utile pour le guidage lors de biopsies d'organes tels que le foie, la rate, les structures kystiques ou encore les reins. Comme toujours, il est important de bien connaître l'anatomie normale de l'espèce lors de l'interprétation des images produites par l'échographie. À l'instar des carnivores domestiques, l'exploration des organes cœlomiques se fait en décubitus dorsal, via un abord ventral (figure 17) et débute par l'évaluation du foie, de la vésicule biliaire, avant de se poursuivre aux autres organes internes dans un ordre prédéterminé. Si l'examen échographique de l'encéphale, des reins ou de la queue est désiré, alors l'animal doit être placé en décubitus ventral. L'examen peut se faire vigile ou bien avec le

recours à une sédation ou une légère anesthésie. Durant toute la durée de l'examen, le gecko léopard doit être maintenu dans sa zone de température optimale (ZTO) pour le fonctionnement optimal du système cardiovasculaire.

La présence d'écailles, structures tégumentaires fortement kératinisées, peut interférer avec la transmission et la réception des ondes ultrasonores entre le transducteur et l'organe cible. Afin de limiter ces interférences, il est recommandé d'appliquer une couche épaisse de gel acoustique, idéalement tiédi, sur la zone d'exploration durant les quinze minutes précédant l'examen échographique (Mabille-Bentot, 2011). Chez un individu en pré-mue, la fine couche d'air localisée sous l'épiderme peut constituer un obstacle acoustique majeur. L'examen échographique des geckos léopards requiert l'utilisation d'une sonde linéaire à haute fréquence, généralement comprise entre 8 et 18 MHz pour de l'imagerie de carnivore domestique, offrant une qualité d'image améliorée pour les structures superficielles (Cojean et al, 2018a ; Klützw C Schmidt, 2025). L'utilisation de sondes à fréquences plus élevée (20 à 25 MHz) combinée à un appareil d'échographie spécifiquement conçu pour les petits animaux tels que les rongeurs, pourrait permettre l'obtention d'image de meilleure qualité chez cette espèce (Cojean et al, 2018a). De plus, une sonde en crosse de hockey est à privilégier et sera remplacée par une sonde linéaire plus grande pour les organes trop volumineux (Klützw C Schmidt, 2025). Chez le gecko léopard, en raison de sa petite taille, une résolution d'image optimale est obtenue quelle que soit la profondeur de champ explorée.



Figure 17 : Photographie illustrant le décubitus dorsal d'un gecko léopard pour la réalisation d'une échographie cœlomique (Cojean et al, 2018a).

α–L'encéphale

Bien que rarement décrites, des maladies du système nerveux central telles que les encéphalites, les hydrocéphalies, les méningoencéphalites et les xanthomatoses cérébrales surviennent chez les geckos y compris les geckos léopards (Boyer et al, 2013 ; Garnier et al, 1999). Ces affections pourraient être sous-diagnostiquées, le diagnostic reposant jusqu'à présent sur l'imagerie par résonance magnétique (IRM) et l'autopsie. L'échographie cérébrale pourrait toutefois représenter une alternative pertinente (Cojean et al, 2018a). L'exploration du système nerveux central chez le gecko léopard offrirait également la possibilité d'identifier ou d'écarter la présence de lésions cérébrales étendues chez les individus présentant des manifestations neurologiques. Par exemple, certaines convulsions observées chez cette espèce peuvent être liées à des troubles métaboliques, tels que l'hypocalcémie, ou à des affections neurologiques congénitales, comme celles rencontrées chez le phénotype Enigma (Cojean et al, 2018a). Dans ces situations, l'échographie cérébrale constituerait une méthode non invasive permettant d'exclure la présence de lésions intracérébrales majeures. De plus, l'imagerie par ultrasons offrirait une alternative moins onéreuse et plus sûre que l'IRM car ne nécessitant pas d'anesthésie profonde.

En raison de la petite taille ainsi que de la finesse du crâne des individus de cette espèce, l'échographie de l'encéphale est possible. Sur les images échographiques, les hémisphères cérébraux sont symétriques en taille, homogènes et hypoéchogène en comparaison aux structures environnantes (annexe 3).

β– Le système cardiovasculaire

L'observation du cœur chez le gecko léopard s'avère relativement complexe, en raison de sa position anatomique sous la ceinture pectorale ainsi que de sa taille réduite. Pour l'échocardiographie, l'abord se fait en région axillaire droite. Plusieurs coupes sont à réaliser pour l'inspection du système cardiovasculaire. La première est la coupe frontale para-sternale qui permet de visualiser simultanément les trois cavités cardiaques. Les dimensions longitudinales et transversales du ventricule peuvent être mesurées et la fraction de raccourcissement peut être calculée à l'occasion de cette coupe. Le ventricule et les *atria* peuvent également être inspectés avec une coupe transversale. Une deuxième coupe transversale peut être faite, cette fois-ci dans le but d'observer l'émergence des gros vaisseaux (Petit, 2022). L'examen échographique du cœur permet de diagnostiquer la présence d'un épanchement péricardique, des lésions d'endocardite, de myocardite, des lésions d'athérosclérose et de visualiser des cristaux

d'acide urique dans le myocarde, caractéristiques de la goutte viscérale.

L'aorte peut être observée immédiatement en position ventrale par rapport aux vertèbres et suivie depuis la région caudale des plèvres jusqu'aux corps gras (Cojean et al, 2018a).

La veine cave caudale, la plus grande structure vasculaire identifiable (annexe 4), est observable lors de son émergence en position cranioventrale du foie, du côté droit (Cojean et al, 2018a).

La veine porte est quant à elle facilement visualisable, sur des coupes longitudinales, caudalement à la vésicule biliaire et il est possible de la suivre jusqu'à la face caudale du foie (Cojean et al, 2018a).

Enfin, la veine abdominale ventrale est identifiable le long de la paroi ventrale du cœlome, de l'extrémité caudale des corps gras à l'extrémité caudale du foie (Cojean et al, 2018a). La paroi de l'ensemble des vaisseaux décrits est hyperéchogène, tandis que leur lumière apparaît anéchogène.

γ– Les poumons

La surface ventrale des poumons se caractérise par une interface tissu-gaz à forte échogénicité. En profondeur par rapport à cette ligne hyperéchogène, des artéfacts de réverbération ou en queue de comète sont observés dus à la présence d'air (annexe 3). La portion caudale des poumons est adjacente au bord dorsal du foie.

δ– Le foie et la vésicule biliaire

Le foie est facilement identifiable, étant le plus grand organe cœlomique. On le retrouve dans le deuxième tiers de cette cavité. Le parenchyme hépatique est homogène et d'échogénicité subjectivement similaire à celle du foie des mammifères (Cojean et al, 2018a). Pour évaluer l'échogénicité du foie de manière comparative, il est indispensable d'obtenir d'une part, une coupe incluant simultanément le foie et les corps gras, et d'autre part, chez les femelles, une coupe montrant à la fois le foie et les follicules ovariens (Petit, 2022). Chez la plupart des individus, cet organe est hypoéchogène par rapport aux follicules et aux corps gras.

La vésicule biliaire, de forme ovoïde, est située ventralement au foie, légèrement à droite de la ligne médiane (annexe 3). Elle présente une paroi lisse, régulière et très fine ainsi qu'un contenu anéchogène.

ε– Le tractus digestif

Si le fundus et le pylore sont individualisables, alors une coupe transversale de ces deux structures peut être faite. Il convient également de réaliser une coupe longitudinale de l'estomac, de même que de l'intestin grêle et du colon. Enfin, le diamètre du colon est à mesurer avec une coupe transversale.

ζ– L'appareil reproducteur

Les testicules, de forme ovoïde, sont localisés en position dorso-latérale par rapport au côlon. Leur visualisation peut donc être compromise en raison de la présence de gaz dans ce dernier. Afin d'obtenir une évaluation précise du nombre et des dimensions des testicules ainsi que des follicules, il est nécessaire de réaliser des coupes longitudinales et transversales au niveau de ces structures. Par ailleurs, l'exploration échographique de l'appareil génital des mâles doit inclure l'examen des hémipénis, ce qui s'avère particulièrement utile pour le sexage des individus juvéniles. Il convient également de noter que, sur le plan échographique, les testicules présentent une échogénicité inférieure à celle des corps gras environnants.

Chez les femelles, les ovaires sont anéchogènes, allongés et alignés dans la cavité cœlomique et les œufs se repèrent par l'alternance de couches concentriques (coquilles, albumen et vitellus) d'échogénicité diverse formant une image dite « en cocarde » (Mabille-Bentot, 2011). Les follicules ovariens occupent une proportion importante du cœlome dorsal. Leur échogénicité se révèle supérieure à celle du foie, tout en demeurant inférieure à celle des corps gras. Celle-ci peut présenter un aspect homogène ou hétérogène (Cojean et al, 2018a).

L'échographie de l'appareil reproducteur permet donc de sexer les animaux mais aussi de suivre l'évolution du cycle reproductif chez les femelles geckos léopards. Elle pourrait constituer un moyen pertinent de suivi du développement folliculaire et de détection de la présence ou de l'absence d'œufs.

η– L'appareil urinaire

À la différence des autres structures internes, l'exploration des reins s'effectue selon une incidence dorso-ventrale. En effet, chez le gecko léopard, l'approche parasagittale offre une visualisation optimale des reins lorsque la sonde est placée de

manière dorsale, centrée au-dessus des articulations coxofémorales (Klützw C Schmidt, 2025). La réalisation d'une coupe transversale nécessite une rotation de la sonde de 90° autour de son axe. En coupe parasagittale, la silhouette des reins est allongée et étroite. En coupe transversale, les reins sont arrondis ou ovales. Contrairement aux mammifères, les reptiles ne présentent pas de distinction entre le bassinet, la médulla et la corticale au niveau rénal. Par conséquent, le rein des geckos léopards se caractérise par une échostructure homogène, apparaissant isoéchogène à plus hypoéchogène que les tissus adipeux intracœlomique (Klützw C Schmidt, 2025).

Quant à la vessie, elle se présente sous la forme d'une structure liquidienne anéchogène avec éventuellement des particules d'acide urique en suspension. Toutefois sa visualisation à l'échographie s'avère compliquée en raison de son développement rudimentaire chez certains individus (Cojean et al, 2018a).

θ – Les corps gras

Les corps gras, le deuxième plus grand organe cœlomique derrière le foie, présentent une échogénicité homogène, supérieure à celle de tous les autres organes.

La rate, le pancréas et les glandes surrénales sont difficilement visualisables.

d. La tomodensitométrie

La tomodensitométrie (CT-Scan) est une technique d'imagerie en coupe reposant sur l'utilisation de rayons X permettant une visualisation détaillée des structures internes en trois dimensions. Elle offre une résolution spatiale supérieure à celle de la radiographie conventionnelle, notamment dans l'évaluation des masses cœlomiques et des structures osseuses complexes. Elle a notamment été utilisée chez le gecko léopard pour diagnostiquer, guider et suivre le traitement d'un urolithe (figure 18). Chez le gecko léopard, cet examen d'imagerie peut être utilisé sans sédation.

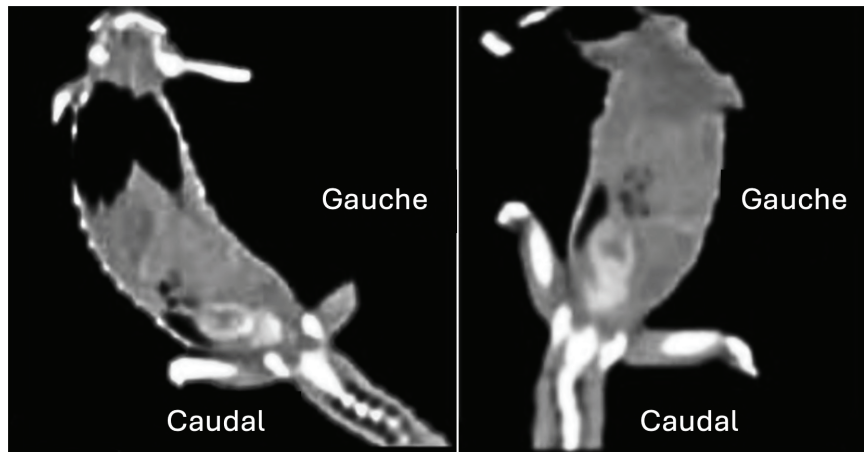


Figure 18 : Tomodensitométrie en plan dorsal d'un gecko léopard. Présence d'une structure hétérogène à atténuation minérale, située dans la partie caudale droite du cœlome et pénétrant dans le canal pelvien (DeCourcy et al, 2016).

iii. Les analyses coproscopiques

L'examen coproscopique, lorsqu'il est correctement effectué et interprété, représente un examen complémentaire rapide et économique pour détecter les infestations parasitaires. La collecte d'un échantillon fécal chez un reptile peut s'avérer difficile ; la plupart de ces animaux défèquent rarement, en particulier lorsqu'ils sont malades, anorexiques ou constipés. Le recueil de fèces peut donc se faire lors de défécations spontanées mais aussi par la réalisation d'un lavage cloacal. Pour ce faire, une sonde lubrifiée est introduite dans le cloaque et un volume de 2,5 à 5 mL de chlorure de sodium 0,9 % est instillé puis réaspiré (Grosset, 2010). Le prélèvement fécal doit être le plus pur possible, donc sans urates, sans particules du substrat du terrarium pour éviter la présence d'artéfacts. Pour contrecarrer le risque d'excrétions intermittentes de parasites, des selles peuvent être récoltées sur plusieurs jours, à condition de les stocker au réfrigérateur. À cette même fin, il est possible de prélever tous les individus d'un même groupe. La coproscopie doit être considérée comme une composante essentielle du bilan de base.

Examen fécal direct :

Une fois le prélèvement homogénéisé, une petite portion de matière fécale est prélevée, placée et mélangée sur une lame porte-objet avec quelques gouttes de solution physiologique. Une lamelle est ensuite apposée sur le tout. L'examen fécal direct offre la possibilité d'observer les parasites mobiles tels que les protozoaires et les amibes. Cependant il présente la limite de ne pas être très sensible donc en cas de résultat négatif, aucun risque parasitaire ne peut être exclu.

Flottation simple :

Les matières fécales sont diluées et mélangées avec une solution de flottation de densité supérieure à celle des parasites incriminés. Le tout peut éventuellement être tamisé avec une compresse et transvasé dans un contenant qui doit être rempli de telle sorte qu'un ménisque se forme. Une lamelle est ensuite apposée pendant 10 à 20 minutes sur ce dernier. À l'issue de ce délai, la lamelle est transférée sur une lame pour être lue au microscope.

Flottation avec centrifugation :

Les selles sont mises en suspension avec de l'eau, filtrées et placées dans un tube à essai. Ce tube est ensuite disposé dans une centrifugeuse qu'il faut équilibrer en masse. La centrifugation se fait à 2 000 tours/min pendant 5 minutes. Cette première centrifugation permet de concentrer les parasites et les œufs au sein d'un culot. Le surnageant est jeté et le culot est remis en suspension. La solution de flottation est ajoutée jusqu'à la formation d'un ménisque, une lamelle y est déposée. Le tube est de nouveau centrifugé de la même manière pendant 10 minutes pour concentrer les parasites sous la lamelle.

iv. L'examen ophtalmologique

Une étude menée entre janvier 1985 et octobre 2013, dans un hôpital vétérinaire universitaire a révélé que 46 % des geckos léopards examinés pour diverses raisons présentaient une affection ophtalmique (Wiggans et al, 2018). L'examen ophtalmique est donc un examen complémentaire dont la maîtrise est importante chez cette espèce. Il requiert une lampe à fente afin d'observer les paupières, la conjonctive, la cornée, l'iris, le cristallin et la chambre antérieure. Un test à la fluorescéine est à réaliser pour visualiser d'éventuelles lésions de la cornée et pour apprécier la perméabilité des canaux naso-lacrymaux. Il est également possible de mesurer la taille de la fente palpébrale avec un compas de Jameson. Enfin, pour étudier la flore oculaire du gecko léopard, l'écouvillonnage se fait dans le cul-de-sac conjonctival inférieur pendant 10 secondes.

D'autres examens complémentaires sont possibles tels que l'utilisation d'un test de Schirmer modifié. Comme réalisé chez les chiens nouveau-nés et les oiseaux, une bandelette est coupée en deux dans le sens de la longueur afin de l'adapter aux petites fentes palpébrales des geckos léopards (Camacho-Luna et al, 2020). La bandelette est ensuite placée dans le cul-de-sac conjonctival inférieur. Chez le gecko léopard, la production lacrymale est de $3,2 \pm 1,3$ mm/min (moyenne \pm écart-type) sans différence

entre les adultes et les juvéniles (Camacho-Luna et al, 2020).

L'esthésiométrie cornéenne est réalisable chez cette espèce avec l'utilisation d'un esthésiomètre Cochet-Bonnet permettant d'apprécier la sensibilité cornéenne en évaluant le seuil de toucher cornéen. Ce seuil correspond à la longueur du filament de nylon pour laquelle l'animal présente une réponse dans 50 % des stimulations appliquées (Jones et al, 2018). Cette mesure peut ensuite être traduite en pression à l'aide d'une courbe d'étalonnage, et la sensibilité cornéenne est déterminée comme l'inverse de cette valeur (Jones et al, 2018). L'esthésiomètre est tenu perpendiculairement à la surface cornéenne, et l'extrémité du filament est avancé vers la cornée jusqu'à ce que la fibre se plie légèrement (figure 19). Sur le gecko léopard, ces mesures se font sur la cornée centrale, considérée comme la région la plus sensible et car la petite taille du globe de cette espèce rend difficile le test de la cornée périphérique sans toucher les paupières. Chez le gecko léopard, la longueur médiane du filament est de 4,5 cm, avec une plage de valeurs physiologiques allant de 2,5 à 5,0 cm, pour l'œil droit et de 4,2 cm, avec une plage de valeurs physiologiques allant de 2,0 à 5,0 cm, pour l'œil gauche (Camacho-Luna et al, 2020). Le diamètre du filament étant de 0,12 mm (Camacho-Luna et al, 2020). La différence perçue entre les deux yeux n'est pas significative. Les individus plus jeunes ont une sensibilité significativement plus grande que les individus plus âgés (Camacho-Luna et al, 2020). Dans cette étude le seuil a été établi comme étant la plus grande longueur de filament à laquelle une réponse de clignement était constamment déclenchée, et non pour 50 % des stimulations. Plus la longueur du filament est faible, plus la sensibilité l'est également.

La tonométrie est réalisée à l'aide d'un tonomètre à rebond, car la taille importante des embouts des tonomètres à aplanation rend leur utilisation impossible chez cette petite espèce de lézard. Afin de ne pas majorer artificiellement les mesures de pression, une contention évitant toute pression sur le cou doit être réalisée. Le tonomètre est tenu perpendiculairement à la cornée, à une distance de quatre millimètres (Camacho-Luna et al, 2020). La pression intraoculaire du gecko léopard est de $8,0 \pm 1,7$ mmHg (moyenne \pm écart-type) pour l'œil droit et de $8,4 \pm 1,7$ mmHg (moyenne \pm écart-type) pour l'œil gauche, sans différence significative entre les deux yeux (Camacho-Luna et al, 2020).



Figure 19 : L'esthésiométrie cornéenne avec un esthésiomètre Cochet-Bonnet chez le gecko léopard (Camacho-Luna et al, 2020).

v. La biopsie hépatique

Une fois anesthésié et intubé, le gecko léopard est placé en décubitus dorsal, au cours duquel une analgésie locale lui est administrée, notamment par l'application d'une crème contenant 2,5 % de prilocaïne/lidocaïne (Emla Crème®, AstraZeneca). Une fois l'analgésie effective, le site chirurgical est préparé de manière aseptique avec de la chlorhexidine ou une solution iodée. Une incision paramédiane gauche de 1 à 1,5 cm, débutant 1 voire 1,5 cm en arrière du processus xyphoïde est réalisée. Le lobe gauche du foie est délicatement externalisé via une manipulation digitale et l'utilisation d'écouvillons stériles. La biopsie hépatique est réalisée par incision à la lame de bistouri de la moitié caudale du lobe gauche après son clampage (Boykin et al, 2020) ou par technique de guillotine avec un fil de suture (Cojean et al, 2018a). L'hémostase est contrôlée. Puis, l'incision musculaire est refermée par un surjet continu, et l'incision cutanée par un surjet en U continu à l'aide d'un fil résorbable de calibre 1,5 (4/0, pour la pharmacopée états-unienne). Durant la période per et post-opératoire, du méloxicam est administré à hauteur de 0,2 à 0,3 mg/kg SC SID (une fois par jour) pendant cinq jours. Enfin il est essentiel de connaître et d'informer le propriétaire des complications potentielles pouvant survenir à l'issue de cette procédure, telles que les hémorragies intra-cœlomiques et les déhiscences de plaie.

5. L'hospitalisation

i. Les conditions d'hospitalisation

L'hospitalisation du gecko léopard requiert l'utilisation de terrariums adaptés, répondant aux mêmes critères que ceux employés en élevage. Toutefois, certaines adaptations mineures sont recommandées afin de garantir le respect des normes d'hygiène. Le terrarium doit être dépourvu de fissures et d'aspérités afin de faciliter son nettoyage et sa désinfection. Le substrat utilisé doit être non particulaire, comme du papier journal, permettant un renouvellement quotidien et donc une meilleure maîtrise de l'hygiène. Les paramètres d'ambiance doivent être fixés et contrôlés comme décrit précédemment. Il est particulièrement important de veiller à ce que l'animal soit dans sa ZTO afin de maximiser l'effet des thérapies apportées à l'animal.

ii. Le soutien nutritionnel

L'anorexie constitue l'un des motifs de consultation les plus couramment rapportés chez les reptiles. Dans ce contexte, le soutien nutritionnel représente un élément essentiel de la prise en charge médicale prolongée des affections chroniques. Toutefois, une réhydratation adéquate ainsi que le maintien d'une température corporelle optimale doivent impérativement précéder toute intervention nutritionnelle, afin de prévenir le syndrome de renutrition inappropriée, une complication potentiellement létale se manifestant notamment par une hypokaliémie et une hypophosphatémie. Ce syndrome peut survenir chez des animaux anorexiques chroniques recevant de grandes quantités d'aliments riches en calories. Le glucose apporté massivement par l'alimentation entraîne une libération importante d'insuline permettant son internalisation dans les cellules tout comme celle du potassium et du phosphore. L'épuisement des concentrations circulantes de ces deux minéraux peut entraîner une faiblesse, un coma, voire le décès de l'animal. Il est donc essentiel de corriger préalablement les déséquilibres électrolytiques avant d'initier toute procédure de réalimentation.

Il est généralement préconisé d'instaurer un soutien nutritionnel chez tout patient présentant une perte pondérale aiguë de 10 % ou chronique de 20 %. Chez les patients présentant un état de cachexie, l'apport énergétique initial ne devrait représenter que 50 % du besoin énergétique d'entretien pendant plusieurs jours. Cette ration doit ensuite être augmentée de manière progressive, par paliers de 10 à 20 %, jusqu'à atteindre l'objectif nutritionnel (De la Navarre, 2006). Cela permet de prévenir le syndrome de renutrition inappropriée et d'éviter de solliciter excessivement un tractus gastro-

intestinal atrophié. Le besoin énergétique est calculé selon l'une des formules mentionnées précédemment en intégrant au calcul l'état clinique de l'animal ainsi que la nature de la maladie en cause.

Dans un premier temps, il peut être proposé au gecko léopard de l'alimentation sous la forme de proies vivantes. En cas de refus, une supplémentation entérale peut être envisagée lorsque le tube digestif du patient demeure fonctionnel. Celle-ci peut être administrée par gavage à la seringue. Il est possible, dans un premier temps, de déposer une goutte de l'aliment sur le bord labial rostral afin de stimuler le réflexe de léchage et de déclencher une réponse alimentaire (figure 20). En l'absence de réaction, l'introduction d'un spéculum atraumatique, par pression puis rotation au niveau de la commissure labiale, permet l'ouverture de la bouche. Des formulations commerciales, riches en calories et facilement digestibles pour les patients affaiblis sont utilisées (Tableau VI). Les régimes de soins intensifs formulés pour les chats et les chiens peuvent avoir des teneurs élevées en purines et en vitamine A, leur utilisation n'est donc pas recommandée chez les individus atteints de maladie rénale (Klaphake et al, 2018).

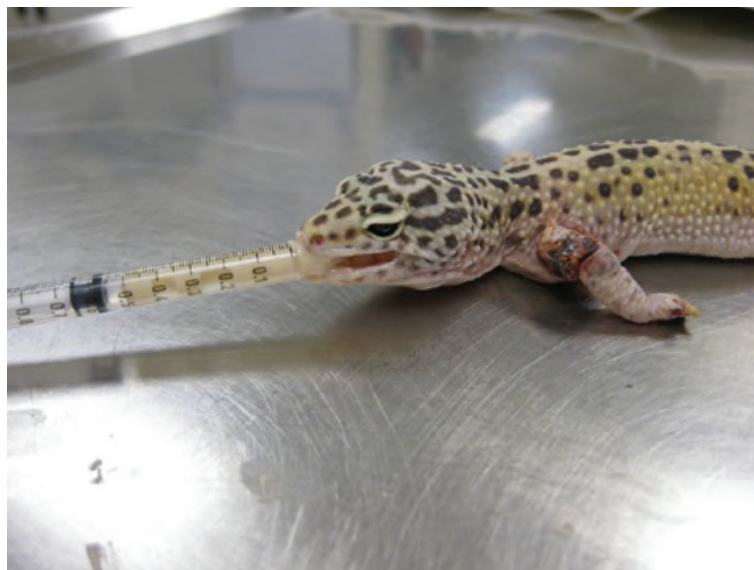


Figure 20 : L'alimentation de soutien chez un gecko léopard. La prise alimentaire a été initiée par l'application d'une goutte de formule de soins intensifs sur le bord rostral des lèvres, afin de stimuler l'ingestion (Kanda C Brandão, 2021).

Tableau VI : Régimes alimentaires possibles à destination de geckos léopards en soins intensifs

Produit	Fabricant	Densité énergétique
Carnivore Critical Care®	Oxbow	6 Kcal/g
EmerAid Exotic Carnivore®	Lafeber's	5,14 Kcal/g
EmerAid IC Carnivore®	Lafeber's	4,979 Kcal/g soit 1,60 Kcal/mL
Clinicare RF Feline®	Zoetis	1 Kcal/mL
Prescription Diet a/d urgent care®	Hill's	1,31Kcal/g

iii. Le cathétérisme chez le gecko léopard

a. La pose de cathéters intraveineux

La mise en place de cathéters intraveineux (IV) est généralement réservée aux animaux en état critique ou placés sous anesthésie, car elle implique une procédure chirurgicale. Chez le gecko léopard, le cathéter s'insère dans la veine jugulaire droite de préférence, ou la controlatérale, après scarification de la peau à son niveau (figure 21). Cet acte permet une visualisation de la veine. Cette intervention, étant invasive, requiert l'administration d'une analgésie locale accompagnée d'une sédation profonde ou d'une anesthésie générale.

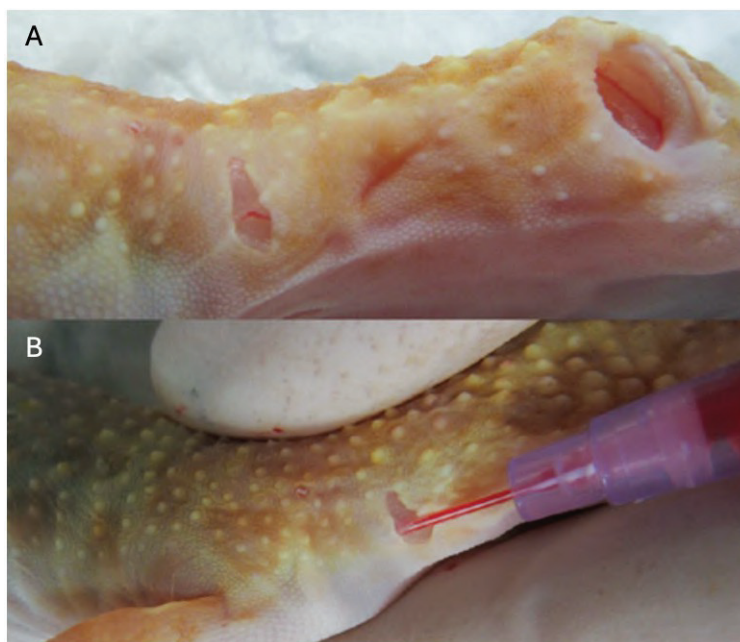


Figure 21 : Le cathétérisme intraveineux de la veine jugulaire droite chez un gecko léopard. (A) Ouverture chirurgicale de la peau permettant la visualisation de la veine, (B) Pose d'un cathéter de calibre 26 G (Kanda C Brandão, 2021).

b. La pose de cathéters intra-osseux, (IO)

Bien que les débits de fluidothérapie avec ce type de cathéter soient plus faibles qu'avec les cathéters IV, cette voie représente une bonne alternative car permettant un accès rapide et stable à la circulation systémique. Chez le gecko léopard, le cathéter IO se pose dans le fémur. L'animal est sédaté ou anesthésié et une analgésie locale est réalisée au niveau du site d'insertion périosté. Le genou est mis en flexion et la peau est aseptisée. Une aiguille hypodermique est positionnée contre l'extrémité distale de la diaphyse du fémur et est tournée avec une légère pression afin de percer la corticale (figure 22 A). Le franchissement de la corticale par l'aiguille se manifeste par une baisse perceptible de résistance, traduisant l'entrée dans l'espace médullaire. La perception d'un frottement de l'extrémité de l'aiguille contre la paroi de la cavité médullaire lors de sa manipulation constitue un bon indice de son positionnement qui doit être confirmé avec des clichés radiographiques orthogonaux. L'application d'une pommade antibiotique au niveau du site d'insertion permet de réduire le risque infectieux. Le cathéter doit être solidement maintenu à l'aide d'un ruban adhésif, tandis que l'immobilisation du membre, par un bandage ou une attelle, est recommandée afin d'assurer la stabilité du dispositif et de prévenir les traumatismes induits par les mouvements (figure 22 B). L'aiguille hypodermique peut également être insérée dans le fémur au niveau du grand trochanter. Chez les animaux atteints de maladie osseuse métabolique, l'utilisation de cathéters IO peut entraîner des fractures iatrogènes. Il est également essentiel de prendre en considération les risques de séquelles permanentes, d'ostéomyélite et de douleur lors de l'évaluation de l'indication de cette technique. Il est donc important que son utilisation n'excède pas 72 heures (Briscoe C Syring, 2004).




Figure 22 : Le cathétérisme intra-osseux du fémur chez un gecko léopard. (A) Pose d'une aiguille hypodermique de 25 G, (B) Attelle pour cathéter intra-osseux (Kanda C Brandão, 2021).

iv. La fluidothérapie chez les reptiles

Chez les reptiles, la déshydratation peut se manifester par l'enfoncement des globes oculaires, la présence de mucus buccal épais et filant, ainsi que des muqueuses collantes. Une réduction de la turgescence cutanée peut également être notée, de même qu'une consistance pâteuse de l'abdomen peut être mise en évidence à la palpation. Sur le plan cardiovasculaire, les individus déshydratés peuvent présenter une bradycardie. Sur le plan biologique, une élévation de l'hématocrite, de la concentration des protéines totales plasmatiques, ainsi que des concentrations de sodium et de chlorure, constitue également un indicateur pertinent d'un état de déshydratation.

Le plan de thérapie liquidienne doit inclure le calcul des besoins d'entretien en fluide du patient, les déficits liés à la déshydratation et les éventuelles pertes. Les débits d'entretien en fluides varient de 10 à 15 mL/kg/j chez la plupart des patients reptiles (Minnich, 1982). Le remplacement du déficit hydrique doit être adapté à la durée estimée de la perte en fluides. Ainsi, les pertes aiguës peuvent faire l'objet d'un apport plus rapide que les pertes chroniques. Un rythme de correction réparti sur une période de 72 à 96 heures est recommandé afin de limiter le risque de surhydratation interstitielle induite par une réhydratation trop rapide (Munsey, 1972 ; Mitchell, 2006). La perfusion continue n'est pas possible avec les petits patients, il est donc recommandé de procéder à de petits bolus de fluides, avec une analgésie concomitante, en particulier lors d'une administration intraosseuse. Des bolus de solutions cristalloïdes, à raison de 5 à 10 mL/kg, et de colloïdes, entre 3 et 5 mL/kg, peuvent être administrés afin de corriger les déficits de perfusion (Martinez-Jimenez C Hernandez-Divers, 2007). Le patient ainsi que les solutions de réhydratation doivent être préalablement réchauffés à la température corporelle optimale.

a. Les différents fluides utilisés

Les solutions cristalloïdes sont constituées d'eau, d'électrolytes et de molécules de faible poids moléculaire. Leur classification repose sur leur osmolarité relative au plasma. Elles sont dites isotoniques lorsque leur osmolarité est comparable à celle du plasma, hypotoniques lorsque celles-ci sont inférieures, et hypertoniques lorsqu'elles lui sont supérieures. Il convient de noter que l'osmolarité plasmatique des reptiles est similaire à celle des mammifères à l'exception de certains crocodiliens (tableau VII) (Sladky et al, 2023). Dans les fluides biologiques, la différence entre osmolalité et osmolarité est négligeable, et les termes sont souvent utilisés de manière interchangeable. Par conséquent, les solutions dites isotoniques chez l'Homme, telles que le chlorure de sodium à 0,9 % (308 mOsmol/L) ou la solution de Ringer lactate (275

mOsmol/L) conviennent. Il n'est donc pas nécessaire de les diluer avec une solution de dextrose afin d'en diminuer l'osmolarité comme conseillé par Martinez-Jimenez et Hernandez-Divers (2007). Au contraire la dilution des cristalloïdes n'est pas recommandée (Gibbons, 2009).

Les solutions hypotoniques peuvent être envisagées avec discernement pour corriger les déficits en eau libre, notamment chez les patients présentant une hypernatrémie consécutive à une perte de fluide hypotonique. Elles constituent également une alternative thérapeutique potentiellement plus sûre chez les individus dont la capacité d'élimination du sodium est altérée, comme c'est le cas dans certaines maladies rénales. Parmi les solutions hypotoniques commercialisées figurent le chlorure de sodium à 0,45 % (154 mOsm/L) ainsi que la solution de dextrose à 5 % dans de l'eau libre, initialement isotonique (252 mOsm/L), mais dont l'osmolarité devient nulle (0 mOsm/L) après métabolisation rapide du sucre.

Bien que l'utilisation de solutions hypertoniques chez les reptiles ne soit pas encore bien documentée, leur emploi pourrait être envisagé dans le cadre de la réanimation liquidienne en situation d'hypovolémie. Une dose comprise entre 3 et 5 mL/kg pourrait être administrée sous forme de bolus lent, suivie de l'administration de solutions cristalloïdes isotoniques ou de colloïdes afin de maintenir le volume extracellulaire restauré (Petritz C Son, 2019).

La médecine transfusionnelle est encore peu décrite chez les reptiles et ne l'est pas du tout concernant les geckos. Les transfusions de sang total sont employées dans des situations critiques, notamment en cas d'anémie sévère ou d'hémorragie aiguë. Il est recommandé de sélectionner un donneur appartenant à la même espèce et exempt de toute maladie, ainsi que de réaliser, dans la mesure du possible, des tests de compatibilité majeurs et mineurs avant la transfusion. Bien que des réactions transfusionnelles aient été rapportées de manière sporadique chez les reptiles, aucune étude approfondie n'a été menée à ce jour sur la classification des groupes ou types sanguins chez ces animaux. En situation d'urgence, lorsque le donneur idéal n'est pas disponible, des transfusions hétérologues, c'est-à-dire entre espèces différentes, peuvent être envisagées. Chez les oiseaux, ce type de transfusion a démontré une certaine efficacité, mais une seconde transfusion hétérologue pourrait présenter des risques accrus et être contre-indiquée (Degernes et al, 1999a ; Degernes et al, 1999b). La collecte sanguine chez le donneur peut atteindre environ un millilitre pour 100 grammes de poids corporel. Le sang doit être conservé à une température adéquate et administré au receveur dans les heures suivant le prélèvement, sous forme d'un bolus intraveineux ou intraosseux.

Tableau VII : Osmolalité et osmolarité de différentes espèces de lacertiliens comparées à l'osmolalité des carnivores domestiques

Nom commun	Nom scientifique	Osmolalité (mOsm/kg)	Osmolarité (mOsm/L)	Références
Chien	<i>Canis familiaris</i>	301 (292 – 308) ^a		Hardy C Osborne, 1979
Chat	<i>Felis catus</i>	290 – 330 ^b		DiBartola, 1994
Agame barbu	<i>Pogona vitticeps</i>	295 ± 9,35 ^c		Dallwig et al, 2010
Iguane vert	<i>Iguana iguana</i>	327 ± 3,3 ^d		Fitzsimons C Kaufman, 1977
Monstre de Gila	<i>Heloderma suspectum</i>		292 ± 1 (284 – 298) ^e	Davis C DeNardo, 2007
Varandes savanés	<i>Varanus exanthematicus</i>		332 (319 – 345) ^a	Sladky et al, 2023

^a Moyenne (minimum – maximum mesurés)

^b Minimum – maximum décrits

^c Moyenne ± écart type

^d Moyenne ± erreur standard

^e Moyenne ± erreur standard (minimum – maximum mesurés)

b. Les différentes voies utilisables

En cas de déshydratation estimée inférieure à 5%, une réhydratation *per os* (PO) peut être envisagée (Perry C Mitchell, 2019). Une administration PO présente les avantages d'être non invasive et de stimuler la motilité du tractus gastro-intestinal. En revanche, lorsque le degré de déshydratation excède ce seuil, la réhydratation doit être envisagée par voie parentérale. De plus, l'administration de fluides par voie orale est contre-indiquée chez les patients présentant des régurgitations ou un iléus. Chez un patient coopératif, l'administration orale de fluides peut être réalisée lentement à l'aide d'une seringue. Une administration trop rapide expose à un risque accru de fausse déglutition. Enfin, le volume administré sous forme de bolus ne doit pas excéder 2 à 3 % du poids corporel du gecko, afin de prévenir l'apparition d'une atonie gastrique ainsi que les risques de régurgitation (Perry C Mitchell, 2019). Cette voie de fluidothérapie ne convient pas pour des fluides hypertoniques, car pouvant engendrer de la diarrhée.

Les fluides peuvent également être administrés en région sous-cutanée (SC) ou intracœlomique (ICo). Chez les reptiles, l'espace sous-cutané est de faible volume et présente une vascularisation limitée, ce qui entraîne une absorption des fluides lente et inconstante. Par conséquent, cette voie d'administration n'est pas adaptée aux

corrections hydriques majeures. Outre la présence de surfaces sereuses abondantes et bien vascularisées au sein de la cavité coelomique, la membrane coelomique elle-même présente une capacité d'absorption élevée, favorisant ainsi une résorption rapide des fluides administrés par cette voie (Kanda C Brandão, 2021). L'administration des fluides par voie intracoelomique s'effectue sur un animal en décubitus dorsal, dans le cadran inférieur droit, juste au niveau du bassin. Une pression négative est appliquée avant l'injection pour confirmer le positionnement correct de l'aiguille et un volume de 20 mL/kg peut être administré (Lescano C Quevedo, 2016). Toutefois, cette technique présente un risque non négligeable de perforation accidentelle des organes intracoelomiques et contrairement à la voie sous-cutanée, l'absorption des fluides administrés ne peut être surveillée qu'à l'aide d'un examen échographique.

Chez les animaux en état critique, l'administration de fluides doit se faire préférentiellement par voie IV ou IO. Toutefois, l'administration rapide de bolus par voie IO peut s'avérer difficile, voire douloureuse, en raison du faible volume des cavités médullaires. Il est donc recommandé de procéder à l'administration du bolus de manière lente, manuellement, sur plusieurs minutes.

6. L'euthanasie

Le terme euthanasie, issu des racines grecques *eu* (« bon ») et *thanatos* (« mort »), désigne l'interruption de la vie d'un individu selon un procédé visant à réduire, voire supprimer, toute douleur ou détresse. Dans certaines situations cliniques, elle peut être considérée comme l'option la plus appropriée face à la sévérité d'une lésion ou d'une affection. Lorsqu'elle est retenue, la méthode employée doit induire une perte de conscience rapide, suivie d'un arrêt cardiorespiratoire puis d'une cessation irréversible de l'activité cérébrale, tout en épargnant à l'animal toute expérience de stress ou de souffrance.

Comparativement aux mammifères, l'euthanasie des reptiles présente certaines difficultés liées à leur métabolisme ralenti et à leur capacité élevée de tolérance à l'hypoxie. Chez ces animaux, l'absence d'activité cardiaque ne constitue pas nécessairement une preuve de décès, puisque des fonctions cérébrales peuvent persister malgré un arrêt cardiaque et une hypoxie prolongée. Ce phénomène a notamment été observé après une injection intracardiaque (ICa) de lidocaïne, certains individus manifestant une reprise de l'activité cardiaque ainsi que des mouvements volontaires plusieurs heures après l'arrêt cardiaque (Knutson et al, 2022). Pour cette raison, il est recommandé d'assurer une destruction du tronc cérébral après une euthanasie chimique, afin d'éviter tout risque de rétablissement de l'animal (Kubiak, 2020). Cette procédure consiste généralement à introduire une aiguille par le palais pour provoquer une désorganisation mécanique des tissus du tronc cérébral. Une autre

approche, envisageable chez un individu inconscient et dépourvu d'activité cardiaque, consiste à administrer du pentobarbital directement dans le tronc cérébral via le *foramen magnum* (Kubiak, 2020). Cette méthode alternative présente l'intérêt d'être moins délabrante sur le plan esthétique.

Pour l'obtention de l'euthanasie chimique chez le gecko léopard, deux protocoles sont recommandés à l'issue de l'étude de Knutson et al (2022). Ils font tous deux intervenir un barbiturique, le pentobarbital. Dans le cadre du premier protocole, le pentobarbital est injecté par voie intracoelomique aux doses de 400 mg/kg ou 800 mg/kg pour des délais médians de survenue de l'arrêt cardiaque à 20°C, respectivement de 35 et 30 minutes. Il est à noter que chez certains individus, l'arrêt cardiaque n'est pas obtenu pour la dose de 400 mg/kg. De plus, certains gecko léopards pris en charge avec du pentobarbital en ICo présentent une posture arquée avant la perte de conscience. Le second protocole repose sur une anesthésie avec 20 mg/kg IM d'alfaxalone suivi de 800 mg/kg ICo de pentobarbital permettant systématiquement l'obtention d'un arrêt cardiaque, sans effet secondaire, et pour un temps médian inférieur à la minute à une température de 20°C. L'injection ICo se fait en insérant l'aiguille immédiatement après le bord caudal du sternum, en la dirigeant ensuite dorsocrânialement et en appliquant une pression négative afin d'aspirer du sang indiquant son bon positionnement. Enfin, le chlorure de potassium, agent d'euthanasie très répandu, n'est pas recommandé chez le gecko léopard en raison des spasmes musculaires qu'il peut induire chez cette espèce (Knutson et al, 2022).

B) Les affections dermatologiques

1. La *dysecdysis* ou trouble de la mue

Les troubles de la mue sont fréquemment rencontrés chez le gecko léopard. Pendant le processus de mue, un fluide est sécrété entre l'ancienne peau et la nouvelle favorisant la séparation des deux. Or un état de déshydratation résultant en un manque de lymphes au niveau de cet espace peut créer des adhérences entre les deux peaux compliquant alors la mue. De même, l'hypovitaminose A contribue à la *dysecdysis* par la métaplasie squameuse des épithéliums qu'elle provoque réduisant la sécrétion de fluide par la peau. Des températures et taux d'hygrométrie inadéquates sont également des causes possibles de cette affection.

Lorsque survient une *dysecdysis*, des fragments de mue demeurent fréquemment retenus au niveau des doigts (figure 23 A). L'accumulation successive de ces débris cutanés entraîne leur dessèchement et leur rétraction, ce qui compromet progressivement la circulation sanguine locale. En l'absence de prise en charge, ce

processus conduit à une nécrose avasculaire puis à la perte des doigts. Outre les doigts, la queue, la tête et les yeux figurent parmi les zones anatomiques les plus souvent touchées par ce trouble. L'atteinte oculaire se manifeste par une conjonctivite et une kératite, favorisant l'apparition d'infections bactériennes ou fongiques secondaires (figure 23 B). Au fil de l'évolution, les paupières peuvent enfler jusqu'à se fermer, tandis que des dépôts kératiniques inflammatoires, d'aspect blanc à jaunâtre, semi-solides à solides et renfermant des bactéries, s'accumulent sous les paupières (Boyer et al, 2013). La prise en charge repose sur l'élimination des fragments de mue retenus par trempage de la zone concernée dans de l'eau tiède, suivi d'un retrait délicat à l'aide de bâtonnets ouatés humidifiés ou de pinces atraumatiques. Les yeux doivent également être nettoyés avec soin dans de l'eau tiède et les débris caséux extraits de l'espace sous-palpébral. La réalisation d'un examen cytologique du matériel recueilli permet d'identifier une éventuelle infection et d'orienter la thérapie. Les affections localisées répondent généralement à l'application topique d'agents antibactériens ou antifongiques, bien que la convalescence puisse s'avérer prolongée et sujette à des récurrences lors des mues ultérieures, à moins que les facteurs étiologiques ne soient corrigés (Kubiak, 2011). En complément du retrait de mue et du traitement anti-infectieux, l'approche thérapeutique inclut l'amélioration des conditions d'entretien, la réhydratation et le soutien nutritionnel. Dans les cas tardifs, une amputation peut s'imposer pour les zones sévèrement nécrosées. Par ailleurs, une supplémentation excessive en vitamine A expose ces reptiles à des dermopathies iatrogènes. Il est donc recommandé de restaurer progressivement les réserves en vitamine A via une alimentation adaptée et une supplémentation orale à faible dose, administrée sur le long terme (Kubiak, 2011).

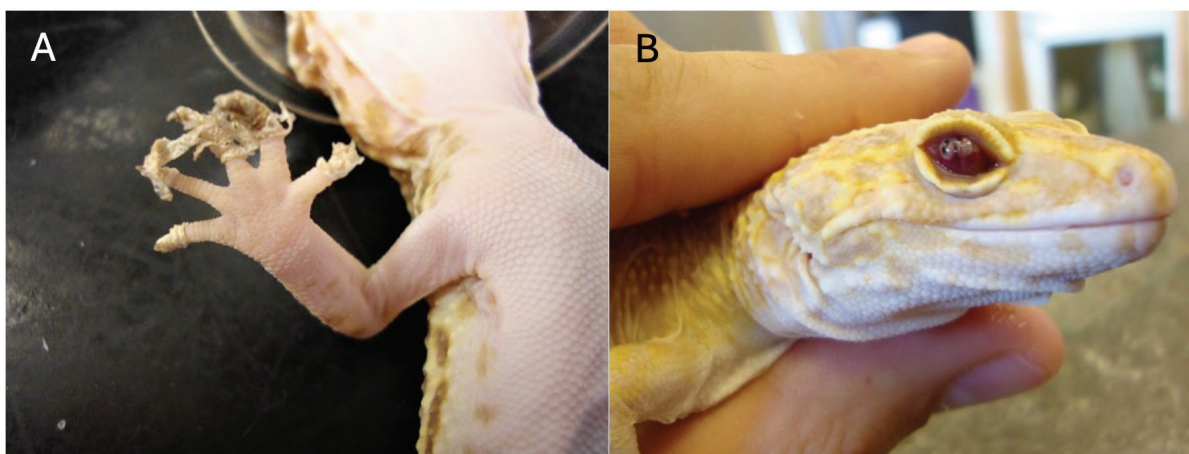


Figure 23 : La dysecdysis et ses conséquences chez le gecko léopard. (A) Rétention de mue au niveau des doigts, (B) Kératite secondaire à la rétention de la lunette précornéenne, écaille recouvrant la cornée (Kubiak, 2020).

2. La dermatite solaire

Les geckos léopards présentant des phénotypes leucistiques, albinos ou hypomélanistiques semblent avoir une sensibilité accrue au développement de dermatites solaires lorsqu'ils sont exposés à certaines lampes de longueurs d'onde trop faibles (figure 24). Cette dermatite débute par l'apparition de petites croûtes isolées situées sur les faces dorsales de la tête, du cou, du dos et de la queue. Elle s'étend ensuite et entraîne la formation de lambeaux qui exposent les tissus conjonctivo-musculaires sous-jacents. Les individus affectés présentent alors une anorexie marquée et finissent par succomber progressivement d'épuisement (Schilliger, 2011a).



Figure 24 : La toxidermie aux UV chez un gecko léopard à robe hypomélanistique (Schilliger, 2011a).

3. L'iridophoroma

La coloration de la peau et des yeux des reptiles est régie par les chromatophores dont la forme, le nombre et la distribution déterminent la coloration et les motifs du gecko léopard. Certaines de ces robes sont présentées dans l'annexe 2. L'une d'entre elles, dénommée « Lemon Frost » (annexe 2 G) est caractérisée par une augmentation de la coloration blanche du corps avec un éclaircissement des régions jaunes et oranges. Cette coloration serait issue de la sélection en élevage d'une mutation du gène SPINT1 survenue vers 2015, l'allèle semi-dominant « Lemon Frost » (*lf*) (Guo et al, 2021). Cet allèle induit la surproduction de cellules cutanées de couleur blanche chez les geckos «

Lemon Frost ». Ces geckos présentent alors une robe spécifique et un épaissement marqué du tissu cutané, particulièrement visible sur les paupières des individus homozygotes appelés « Super Lemon Frost ». L'allèle *lf* présentant une dominance intermédiaire, les geckos « Super Lemon Frost » possèdent un phénotype plus accentué.

Mais cette mutation est également responsable chez 80 % des porteurs de l'allèle du développement de tumeurs de cellules de peau blanche qui survient à l'âge de six mois à cinq ans (Guo et al, 2021). Cette néoplasie appelée iridophoroma affecte les iridophores et se manifeste cliniquement par l'apparition de taches, de plaques ou de nodules de cellules blanches dans la peau principalement sur la face ventrale de l'animal (figure 25). Les lésions sont bien délimitées, épaissies et parfois nodulaires. L'examen histopathologique (figure 27) révèle des iridophores constitués de quantités anormalement élevées de cristaux de guanine, occupant l'hypoderme de manière chaotique (Szydlowski et al, 2020).

Les homozygotes présentent une expression clinique de l'iridophoroma plus marquée. La peau est sévèrement épaissie et les tumeurs recouvrent une plus grande surface cutanée, pouvant se développer en protrusion, à l'instar de ce qui peut être observé sur la figure 26.

Ce cancer présente des métastases principalement dans le foie et la cavité buccale chez les geckos homozygotes (Guo et al, 2021). Les métastases sont plus rarement observées chez les geckos hétérozygotes. Une exérèse chirurgicale des lésions opérables est recommandée. Aucune rechute n'a été rapportée pour le moment, toutefois, la chirurgie ne prévient pas l'apparition de nouvelles masses (Szydlowski et al, 2020).

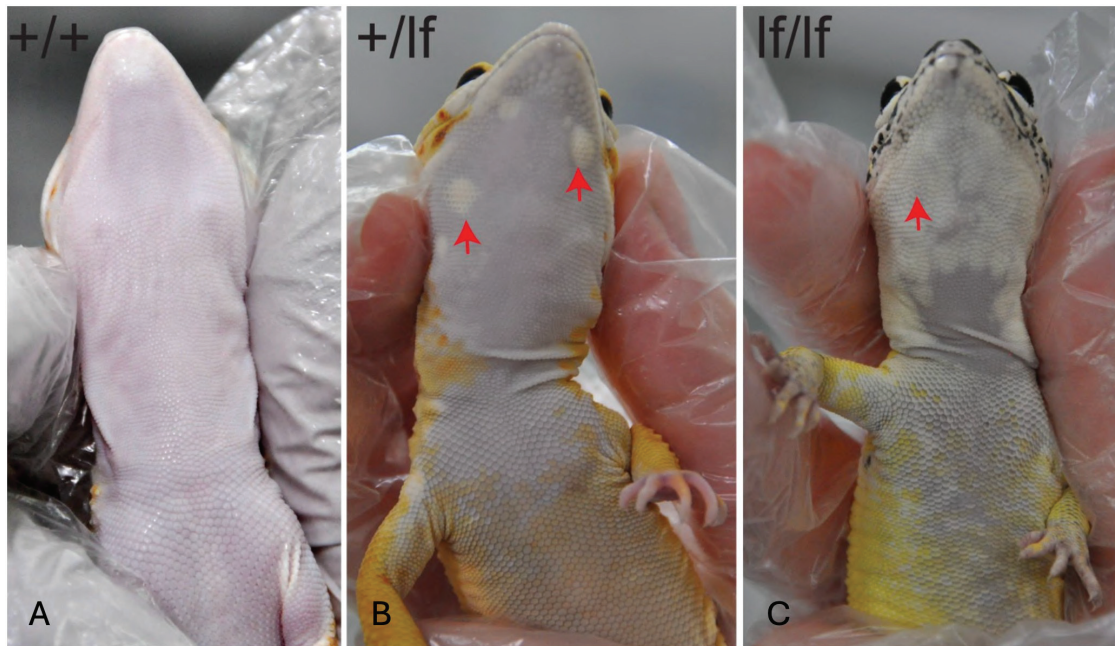


Figure 25 : L'iridophoroma chez le gecko léopard. (A) Individu de phénotype sauvage (+/+), (B) Plages d'iridophoroma ventrales (flèches rouges) sur un individu « Lemon Frost » (+/lf). (C) Plage d'iridophoroma ventrale (flèche rouge) sur un individu « Super Lemon Frost » (lf/lf) (Guo et al, 2021).



Figure 26 : Excroissance de l'iridophoroma chez un gecko léopard hétérozygote pour l'allèle *lf* (Guo et al, 2021).

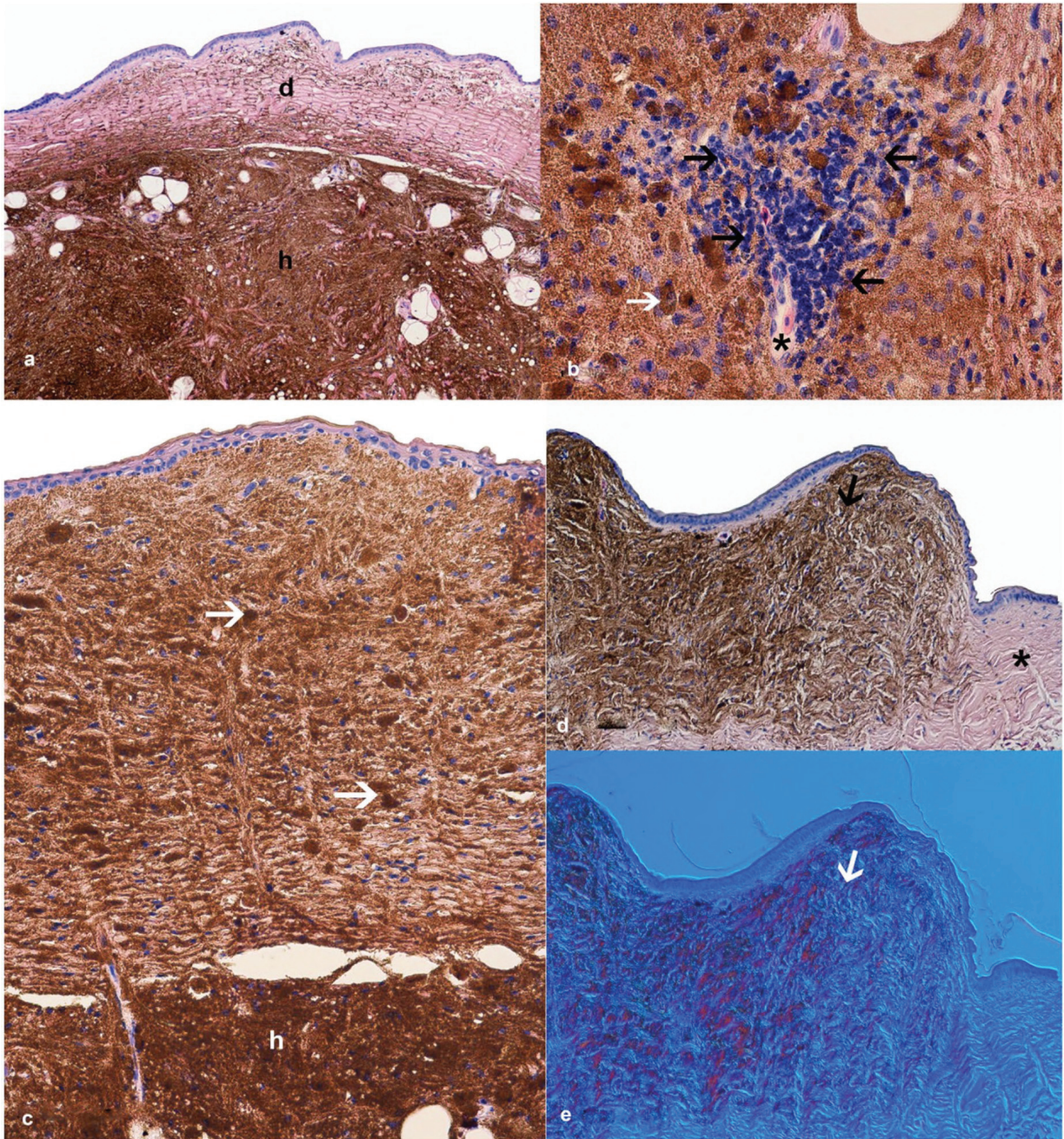


Figure 27 : Examen histopathologique de l'iridophoroma du gecko léopard. (a-d) coloration à l'hématoxyline et à l'éosine, (e) contraste d'interférence différentielle, Nomarski. (a) Masse importante d'iridophores dans l'hypoderme (h) et amas dispersés d'iridophores dans le derme (d). Les fibres de collagène sont en arrangements réguliers. (b) Infiltration de cellules lymphohistiocytaires (flèches noires) autour d'un capillaire cutané (astérisque noir), iridophore atypique de forme ovale avec noyau excentré et cytoplasme brun (flèche blanche). (c) Cellules tumorales présentes à la fois dans l'épiderme, le derme et l'hypoderme (h), cellules rondes et en fuseau remplies de cristaux de guanine (flèches blanches), arrangement régulier des fibres de collagène. (d) Vue d'ensemble de la peau affectée avec une lésion tumorale (flèche noire) et marge saine sans iridophores ni autres chromatophores (astérisque noir). (e) Contraste Nomarski utilisé pour confirmer la présence d'iridophores dans les sections de peau ; les cellules changent de couleur, réfléchissant la lumière (flèche blanche) (Szydłowski et al, 2020).

4. Le mélanophoroma

Les mélanophoromas sont une autre sous-catégorie de chromatophoromas également rapportée chez le gecko léopard (Heckers et al, 2012). Macroscopiquement, ces néoplasies présentent généralement une coloration grise à noire, toutefois, dans le cas clinique rapporté chez ce gecko, la tumeur était amélanotique. Elle a été décrite dans la cavité buccale avec une silhouette épithéliale et une croissance invasive dans le tissu interstitiel (Heckers et al, 2012). Chez le gecko léopard, des foyers néoplasiques ont été observés sur les poumons et les viscères. Cependant, les métastases viscérales rapportées chez cette espèce montrent un nombre de figures mitotiques et un degré d'atypies cellulaires moins élevés que la tumeur primaire (Heckers et al, 2012). Les métastases pulmonaires sont modérément pigmentées. La prise en charge est, dans la mesure du possible, chirurgicale mais aucune étude concernant son efficacité chez cette espèce n'a pour le moment été conduite.

C) Les affections ophtalmologiques

La plupart des geckos léopards affectés par une maladie ophtalmique présentent un blépharospasme et un écoulement oculaire. Cette production est dans la majorité des cas solide ou séchée sous la forme de croûte. Dans d'autres cas, les écoulements oculaires sont caséux ou mucoïdes. Une alimentation carencée en vitamine A, l'absence d'une source de chaleur et des troubles concomitants tels que la *dysecdysis* de la tête constituent des facteurs prédisposants au développement des maladies ophtalmiques suivantes (Wiggans et al, 2018). Les conjonctivites et les kératites ulcéreuses et non ulcéreuses, sont les affections ophtalmiques les plus fréquentes, les kératites représentant près de la moitié (46 %) de ces atteintes oculaires (Wiggans et al, 2018). Lors de kératite, la surface cornéenne peut se montrer irrégulière et/ou présenter des néovascularisations. La cornée peut également être œdémateuse ou atteinte de fibrose. D'autres anomalies de moindre prévalence peuvent aussi affecter l'œil du gecko léopard. Il a notamment été rapporté des uvéites antérieures, des irrégularités de la troisième paupière, un défaut de paupière inférieure, des *phthisis bulbi* (atrophie du globe oculaire) ainsi que des chambres antérieures peu profondes. Un individu présentant une uvéite antérieure peut présenter un hyphéma, un hypopion ou des dépôts de fibrine dans la chambre antérieure. Il peut également présenter des signes cliniques de kératite puisque l'uvéite antérieure peut être secondaire à la kératite ulcérate (Wiggans et al, 2018). L'avancée en âge constitue un facteur de risque pour les affections

ophtalmiques. Chaque année supplémentaire est associée à une augmentation de 16 % de la probabilité de développer une affection ophtalmique (Wiggans et al, 2018).

Les maladies ophtalmiques peuvent compliquer la capture de proies et donc diminuer la prise alimentaire chez le gecko léopard. C'est le cas lors d'ankyloblépharons qui peuvent alors être résolus par une prise en charge chirurgicale (figure 28). Des mesures de référence de la courbure et de la longueur des paupières supérieure et inférieure sont réalisées sur l'œil adelphe, en cas d'ankyloblépharon unilatéral. Une incision chirurgicale est faite avec des ciseaux à iridectomie afin de retirer l'excès de paupière et de ménager une marge palpébrale fonctionnelle. La suture des berges de la plaie se fait avec des points de matelassier et un fil monofilament de calibre 0,3 (9/0, pour la pharmacopée états-unienne). Il convient d'instiller du sérum physiologique dans l'œil, et d'administrer un traitement topique sous forme de pommade antibiotique à base d'acide fusidique, à raison de deux applications par jour pendant une durée de dix jours (Rival, 2015).

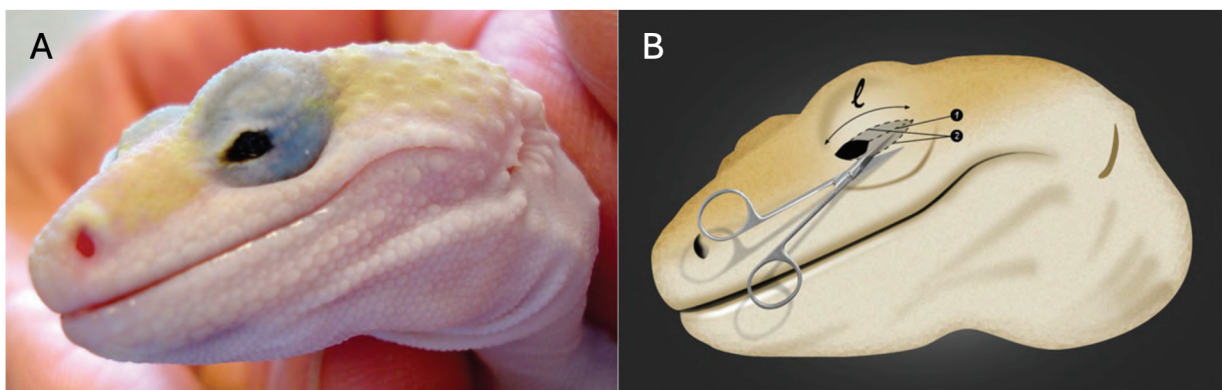


Figure 28 : L'ankyloblépharon (A) et sa prise en charge chirurgicale (B) chez le gecko léopard. L : longueur courbée rapportée de l'œil adelphe. 1 : première incision chirurgicale réalisée au milieu de la zone adhérente. 2 : incisions destinées à l'exérèse de l'excédent tissulaire palpébral (Rival, 2015).

D) Les affections métaboliques

1. Les affections secondaires à un désordre nutritionnel

- i.* La maladie métabolique osseuse secondaire à une hyperparathyroïdie nutritionnelle ou environnementale

La maladie métabolique osseuse est un problème fréquemment observé chez de nombreux reptiles y compris chez les geckos léopards. En effet, les insectes nourriciers de ces lézards sont carencés en calcium et très riches en phosphore. S'ils ne sont pas supplémentés en CMV, il en résulte alors une hypocalcémie et une hyperphosphatémie, qui peuvent être aggravées par une hypovitaminose D₃ liée à un éventuel défaut d'exposition à des rayonnements UVB. Le maintien de l'animal en dehors de sa ZTO peut également aggraver cette carence, en perturbant la formation endogène de vitamine D₃ qui est nécessaire à l'absorption du calcium. Ces hypocalcémies et hyperphosphatémies conduisent à une stimulation des glandes parathyroïdes qui en réponse produisent de la parathormone (PTH), une molécule hypercalcémiant et hypophosphatémiant. La PTH agit sur deux sites. Elle agit sur les reins au niveau desquels elle favorise l'excrétion du phosphate (phosphaturiant donc hypophosphatémiant) et stimule l'enzyme 1 α -hydroxylase qui catalyse l'hydroxylation du calcidiol (calcifédiol, 25-OH Vitamine D₃) en calcitriol (1,25-(OH)₂ Vitamine D₃, la forme bioactive de la vitamine D). Le calcitriol peut alors agir au niveau de l'intestin et favoriser l'absorption du calcium. La PTH a également une action au niveau des os par le biais d'ostéoclastes qu'elle active, libérant du calcium et du phosphore par ostéolyse (hypercalcémiant et hyperphosphatémiant). On observe alors une ostéodystrophie fibreuse, les os se déminéralisent, la matrice osseuse minérale est progressivement remplacée par du collagène non ionisé (matrice protéique). La densité osseuse diminue donc tout comme leur solidité.

Cette affection, fréquente chez les geckos en phase de croissance, se caractérise principalement par un retard de développement. Les sujets atteints présentent une anorexie, aggravée par une difficulté à capturer leurs proies, conséquence du ramollissement des mandibules et de la douleur associée. Cette condition entraîne un dépérissement chronique, accompagné d'une incapacité à soulever le corps et la queue du sol lors de la locomotion pouvant aller jusqu'à la parésie ou la paralysie. Par ailleurs, la déminéralisation osseuse provoque une déformation des os longs, en particulier du radius et de l'ulna, pouvant entraîner des fractures qui compromettent davantage la mobilité de l'animal (figure 29).



Figure 29 : Gecko léopard atteint de la maladie métabolique osseuse secondaire à une hyperparathyroïdie nutritionnelle et environnementale (Schilliger, 2011a).

Le diagnostic repose sur l'analyse des commémoratifs et de l'anamnèse ainsi que des observations de l'examen clinique du gecko léopard. La palpation des os longs et des mandibules met généralement en évidence des déformations et une flexibilité exagérée typique de l'affection. Des examens complémentaires peuvent être réalisés afin d'étayer l'hypothèse diagnostique et d'établir un pronostic pour l'animal. Sur les clichés radiographiques, on peut observer une perte de contraste entre les os et les tissus mous (figure 30), des fractures multiples ainsi que, pour les cas les plus avancés, des dents qui semblent en lévitation dans la gueule de l'animal par diminution de l'opacité des tissus osseux adjacents. Les analyses biochimiques révèlent des niveaux de calcium sanguin souvent dans les normes même dans les cas les plus graves, en revanche les niveaux de phosphore sont bien souvent augmentés par rapport à la normale (Kubiak, 2011).

La prévention de cette affection passe par la supplémentation en calcium directe (le saupoudrage des insectes et la mise à disposition des geckos une coupelle de poudre de calcium) et indirecte (la supplémentation des insectes). À cela s'ajoute l'apport d'une source d'UVB, pour permettre la photobiosynthèse de vitamine D₃, à 40 cm de l'animal, changée tous les six à douze mois.

Toute prise en charge d'une maladie chez les reptiles commence dans un premier temps par des soins de soutien : des mesures de réchauffement, de réhydratation et de réalimentation. Certains traitements sont décrits mais peu, voire aucune étude ne documente leur efficacité. Le calcium IV est souvent envisagé pour les MMO (maladie métabolique osseuse) mais son usage est controversé car pouvant être fatal pour l'animal. Cette option est donc à envisager en dernier recours, chez des animaux comateux ou présentant des crises convulsives (Klaphake, 2010). Une première option consiste en l'injection en IM de 50 mg/kg de gluconate de calcium avec un relais PO de 10 mg/kg SID pendant quatre jours. Un deuxième plan thérapeutique décrit dans la littérature est l'emploi de gluconate de calcium PO à hauteur de 1 mL/kg BID (deux fois par jour) pendant un à trois mois, de vitamine D à 400 UI en IM deux fois à une semaine d'intervalle et l'emploi de 50 UI/kg de calcitonine en IM deux fois à une semaine

d'intervalle à initier à l'obtention de la normocalcémie ou une semaine après le début de la supplémentation en calcium (Boyer et al, 2013). De plus, les membres fracturés peuvent être pris en charge avec des attelles fabriquées à partir de bandes adhésives. À la maison, les paramètres physiques du terrarium doivent être corrigés tout comme l'alimentation de l'animal. Le mobilier du terrarium doit être retiré afin de réduire le risque de fractures. Et si d'autres congénères sont détenus dans les mêmes conditions, même s'ils ne présentent pas de signes cliniques, ils doivent bénéficier des mêmes changements. En revanche, pour les cas avancés, en raison des lésions osseuses irréversibles, des troubles alimentaires et de la mobilité ainsi que de la douleur ressentie par l'animal, l'euthanasie peut être recommandée.

Le traitement est long, dure plusieurs mois, mais une fois que le gecko léopard commence à reprendre du poids, les signes cliniques s'améliorent rapidement en quatre à six semaines (Boyer et al, 2013).

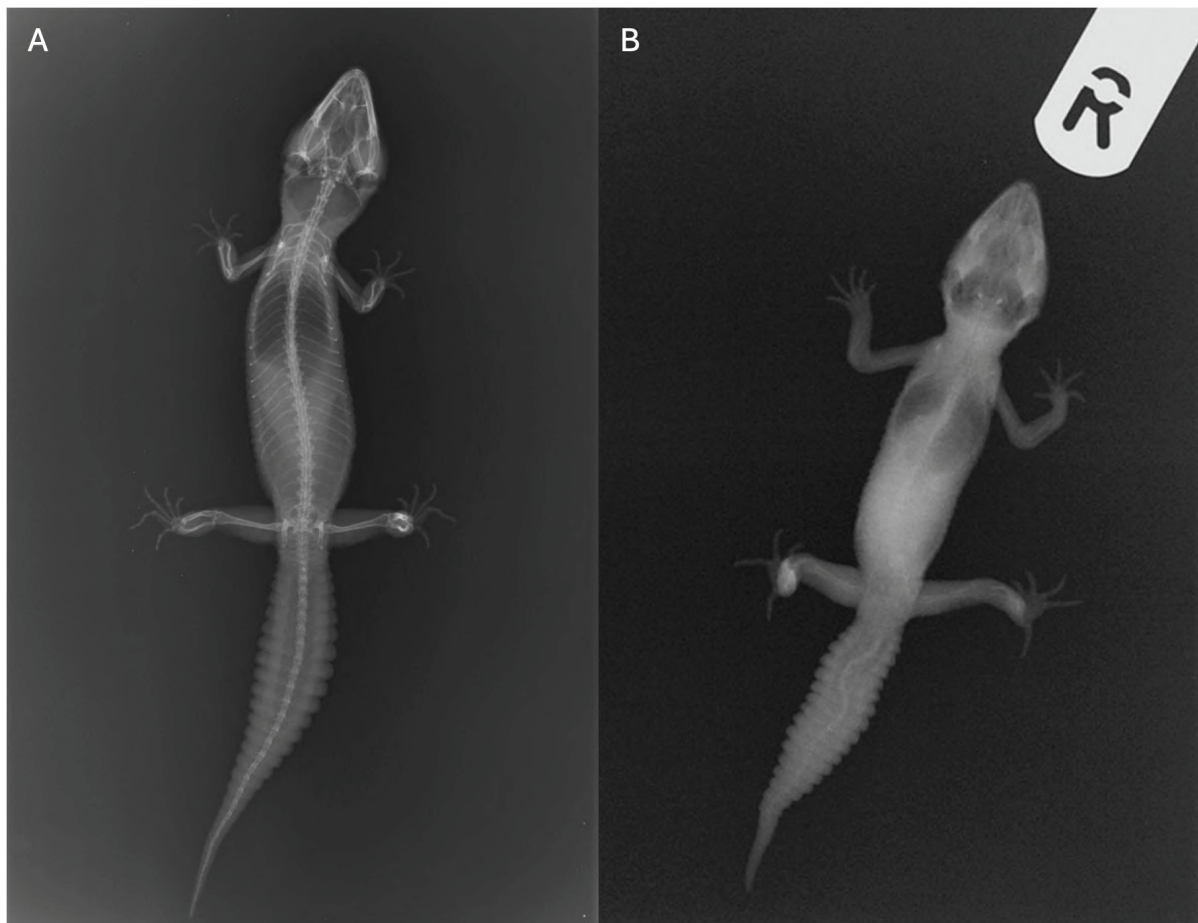


Figure 30 : Clichés radiographiques comparant un gecko léopard atteint de la maladie métabolique osseuse avec un individu indemne. (A) Individu témoin, (B) Individu souffrant d'un stade avancé de la MMO (Kubiak, 2020).

ii. L'hypovitaminose A

La vitamine A est essentielle à de nombreuses fonctions de l'organisme, notamment la croissance et le développement, la fonction immunitaire, la vision, la reproduction, ainsi que la santé et le bon fonctionnement des glandes, des canaux et des muqueuses. Or de nombreuses proies invertébrées sont carencées en vitamine A et en l'absence de toute supplémentation vitaminique, une hypovitaminose A peut se manifester après plusieurs mois. La métaplasie squameuse de l'épithélium et les conséquences sur l'immunité peuvent accroître la vulnérabilité des animaux aux infections respiratoires, favoriser la dégénérescence rénale et compromettre la santé cutanée (Kubiak, 2020).

Les signes généraux de l'hypovitaminose A incluent une diminution de l'appétit et des difficultés à attraper les proies. À ces manifestations s'ajoutent la formation possible de bouchons péniens, la stomatite et la *dysecdysis*. Par ailleurs, une atteinte oculaire est également rapportée. Les signes précoces se caractérisent par une diminution de la production lacrymale, accompagnée de blépharospasme et de la présence de mucus au niveau des yeux. Progressivement, l'animal peut développer une kératite, une conjonctivite, une blépharite ainsi que des abcès périoculaires (Boyer et al, 2013). Avec l'évolution de la maladie, les paupières peuvent gonfler et se fermer, tandis que des débris cellulaires inflammatoires kératinisés, blancs à jaunes, souvent associés à des bactéries, s'accumulent sous les paupières. De plus, la diminution de la production lacrymale favorise le développement secondaire d'ulcères cornéens et d'infections bactériennes. Enfin, parmi les manifestations couramment observées lors d'une hypovitaminose A figure la métaplasie squameuse de la conjonctive, phénomène décrit chez le gecko léopard (Wiggans et al, 2018). Mais la durée nécessaire à l'apparition d'une métaplasie squameuse épithéliale est inconnue chez les reptiles présentant une carence en vitamine A, elle pourrait excéder six mois comme le suggèrent certaines études chez les tortues (Kroenlein et al, 2008).

Les bouchons kératinisés doivent être enlevés sous anesthésie, les yeux doivent être rincés et traités avec des antibiotiques systémiques et topiques à large spectre. De la vitamine A (5 000 UI) peut être administré en sous-cutané, deux fois à deux semaines d'intervalle (Boyer et al, 2013). Il convient toutefois de rester vigilant face au risque de surdosage en vitamine A, susceptible d'induire des affections cutanées d'origine iatrogène. Par mesure de précaution, la reconstitution progressive des réserves en vitamine A devrait être réalisée au moyen d'une alimentation supplémentée. Chez les femelles gecko léopard, l'absorption et l'assimilation du β -carotène *per os*, précurseur de la vitamine A, ont été démontrées (Cojean et al, 2018b). Il semble donc possible et recommandé d'enrichir l'alimentation des proies avec des sources riches en β -carotène, tout en leur administrant une supplémentation en vitamine A. L'amélioration des symptômes oculaires se fait au bout de deux à quatre semaines (Boyer et al, 2013).

2. Les troubles de dépôts

i. Lagoutte

La goutte est une maladie métabolique, rarement décrite chez le gecko léopard, caractérisée par une hyperuricémie. L'acide urique étant chez les reptiles, le produit final d'excrétion de l'azote. Cette élévation de la concentration plasmatique en acide urique peut résulter d'une surproduction, notamment dans le cadre d'un régime alimentaire riche en protéines, d'une altération de la fonction rénale limitant son élimination ou d'un état de déshydratation. Les variations des paramètres environnementaux, notamment de la température et du taux d'humidité, peuvent altérer les fonctions physiologiques des reptiles, compromettre leur équilibre homéostatique, affecter leur état de santé et induire un état de déshydratation responsable de l'hyperuricémie. L'accumulation d'acide urique conduit à sa précipitation, soit au sein des tissus mous, définissant la goutte viscérale, soit dans les articulations, constituant la goutte articulaire (figure 31). Outre leur localisation articulaire, ces dépôts blanchâtres peuvent se former notamment au niveau du cœur, du foie et des poumons, où ils induisent une réaction inflammatoire marquée ainsi qu'une douleur intense.

Chez les geckos léopards atteints de goutte, on observe une installation progressive d'une anorexie, associée à une perte de poids et à une réduction du volume de la queue. Un état de léthargie et une faiblesse générale apparaissent secondairement. Dans les formes articulaires, les articulations présentent un gonflement douloureux. Dans les formes viscérales, une inflammation des mandibules peut survenir, pouvant être confondue avec une stomatite (Mazlan et al, 2023).

Cette affection peut se diagnostiquer sur la base d'un examen biochimique ainsi que de clichés radiographiques ou bien à l'occasion d'une autopsie par la visualisation des cristaux d'acide urique. Sa détection précoce est cruciale car cette affection est incurable et des surinfections bactériennes à *Klebsiella pneumoniae* et *Proteus mirabilis* sont possibles au niveau des tophi, dépôts d'acide urique (Mazlan et al, 2023).

Une fois le diagnostic de goutte établi, la prise en charge thérapeutique inclut une fluidothérapie, le débridement des tophi, ainsi qu'éventuellement l'administration raisonnée de méloxicam (Boyer et al, 2013). Mais les recherches de traitement de la goutte chez les reptiles sont peu nombreuses. Le traitement palliatif est donc empirique, calculé sur la base d'extrapolations de la médecine humaine. De l'allopurinol est administré à hauteur de 20 à 25 mg/kg PO SID (Boyer et al, 2013 ; Martinez-Silvestre, 1997). L'allopurinol, ainsi que son principal métabolite l'oxipurinol, réduit les niveaux d'acide urique dans le plasma et les urines en inhibant l'enzyme xanthine oxydase, responsable de la conversion de l'hypoxanthine en xanthine puis de la xanthine en acide urique.



Figure 31 : La goutte articulaire chez un gecko léopard. Dépôts articulaires d'acide urique mis en évidence par les étoiles noires (Kubiak, 2020).

ii. La lipidose hépatique

La lipidose hépatique est une maladie fréquente chez le gecko léopard. Elle correspond à une infiltration lipidique du foie le plus souvent en raison d'une suralimentation en vers de farine (*Tenebrio molitor*), en vers de farine géant (*Zophobas morio*) ou en larves de teignes de ruche (*Galleria mellonella*) dont la teneur en matière grasse par rapport à la matière sèche est respectivement de 35,2 %, 42,0 % et 60 % (tableau II). Ces apports en lipides sont trop importants pour cette espèce (Schilliger, 2011a). Cette affection peut aussi résulter d'un hyperparathyroïdisme lié à des causes nutritionnelles ou rénales, d'une stase folliculaire, d'une hypothyroïdie, d'un diabète ou encore d'une anorexie chronique (Schilliger, 2011a). Mais l'hépatopathie n'a pas systématiquement une origine métabolique ; elle peut également être liée à des phénomènes physiologiques. La lipidose survient normalement au cours de l'ovogenèse, période durant laquelle le foie s'enrichit en vitellogénine, un pigment jaune, ainsi que pendant la brumation, phase où il fonctionne comme réserve lipidique.

Les animaux atteints peuvent être obèses (avec une large queue) et deviennent anorexiques et léthargiques. La transillumination peut révéler une teinte anormalement pâle du foie, contrastant avec la coloration rouge acajou généralement observée chez un individu sain. À l'examen échographique, l'organe a une apparence hyperéchogène hautement évocatrice de lipidose hépatique, et les corps gras sont de taille augmentée. À l'examen radiographique, l'hépatomégalie, en l'absence de diaphragme, entraîne un déplacement crânial des poumons réduisant ainsi l'étendue des champs pulmonaires. À l'examen biochimique, les animaux en lipidose peuvent présenter une élévation de leur

glycémie. Enfin, le diagnostic de certitude repose sur l'examen anatomopathologique d'une biopsie hépatique.

Le pronostic de cette affection hépatique demeure globalement favorable, si elle est prise à temps, en raison de la capacité régénérative du foie. Les animaux sont réalimentés, éventuellement via une sonde gastrique, à raison d'une à deux administrations quotidiennes, et ce jusqu'au rétablissement d'une prise alimentaire normale, généralement observée dans un délai de six à huit semaines. La ration alimentaire est corrigée afin qu'elle soit modérée et équilibrée. Lorsqu'elle est identifiée, la cause de la lipidose doit également être prise en charge.

iii. Laxanthomatose

La xanthomatose correspond à l'accumulation nodulaire tissulaire de macrophages chargés de cholestérol et de lipides entourant un dépôt de cholestérol cristallisé et résulte d'une hypercholestérolémie, d'une hypertriglycéridémie ou d'un excès de lipoprotéines sériques. Chez le gecko léopard, ces xanthomes simples ou multiples se forment fréquemment chez les femelles, représentant 11 % des lectures histopathologiques (Boyer et al, 2013). À ce stade des connaissances scientifiques, il est supposé que la formation de xanthome pourrait être due à une altération du métabolisme du cholestérol secondaire à la folliculogenèse, la dégénérescence folliculaire et/ou la coelomite vitelline (Boyer et al, 2013 ; Garner et al, 1999). Il est également hypothétisé qu'un régime riche en graisse provenant de trop nombreux souriceaux puisse prédisposer les femelles aux xanthomes (Reed et al, 2007). Il est donc important d'offrir à son animal une alimentation équilibrée et raisonnée. Toutefois, dans la série des cinq cas de geckos de Garner et al (1999), les femelles n'étaient nourries qu'avec des criquets, un des insectes nourriciers les moins gras (tableau II) (Garner et al, 1999).

Les xanthomes ont été rapportés chez l'humain, les carnivores domestiques, le cheval, les oiseaux et les grenouilles et sont souvent sans conséquences cliniques notables chez ces espèces. En revanche, chez les geckos et notamment les geckos léopards, ils s'accompagnent généralement de signes cliniques marqués et contribuent significativement à la mort de l'animal. Les répercussions cliniques de ces dépôts dépendent de leur localisation. Chez le gecko léopard (*Eublepharis macularius*), le gecko vert du nord (*Naultinus grayi*), et les geckos à queue en forme de feuille (*Uroplatus henkeli*, *U. sikorae* et *U. fimbriatus*), les xanthomes ont été décrits dans le cerveau, le cœur, les poumons, et la cavité coelomique (Boyer et al, 2013 ; Garner et al, 1999 ; Reed et al, 2007). Le lézard présente bien souvent des signes cliniques généraux tels que de l'anorexie, de la léthargie et de la cachexie (les réserves graisseuses de la queue sont épuisées et les muscles sont émaciés). Lors de dépôt dans les ventricules latéraux ou dans le troisième ventricule du cerveau, des symptômes neurologiques sont observés incluant des torticolis, un regard fixe vers le haut, un décubitus dorsal ainsi que des crises

convulsives (Garner et al, 1999). De l'hydrocéphalie peut également survenir lors de cette localisation des xanthomes. Dans le cadre de dépôts cœlomiques, la masse résultante peut entraîner une distension du cœlome (Reed et al, 2007).

La transillumination de la cavité cœlomique peut permettre la mise en évidence d'une masse cœlomique repoussant les organes. Des examens d'imagerie, tel que l'échographie et la radiographie, peuvent être réalisés et permettre la visualisation de xanthomes. La biochimie sanguine révèle une hypercholestérolémie. Et à la cytologie des masses, des débris amorphes acellulaires avec des cristaux de cholestérol sont observés.

Pour les xanthomes cœlomiques, la prise en charge est chirurgicale avec leur retrait à la suite d'une cœliotomie. Ensuite, l'histologie permet l'obtention d'un diagnostic définitif avec la visualisation de cristaux de cholestérol entourés de macrophages épithélioïdes ou vacuolisés, de cellules géantes multinucléées et de lymphocytes.

E) Les affections cloaco-génitales

1. Le paraphimosis

Les prolapsus cloacaux représentent 1,9 % des motifs de consultations chez les reptiles (Hedley C Eatwell, 2014). Le matériel prolapsé peut correspondre à du tissu cloacal éversé, à la vessie, au côlon, à l'oviducte ou aux hémipénis. Ainsi, dans le cadre d'un prolapsus, il est essentiel que le praticien identifie l'organe concerné afin de définir la stratégie thérapeutique la plus appropriée.

Lors de paraphimosis, le gecko léopard est présenté par son propriétaire pour l'apparition d'une masse tissulaire au niveau du cloaque (figure 32). Un examen rapproché permet de se rendre compte qu'il s'agit d'hémipénis engorgés et externalisés de manière anormale et permanente. Le paraphimosis est donc également nommé prolapsus hémipénien et peut être unilatéral ou bilatéral. Il s'agit du prolapsus le plus fréquemment rencontré chez cette espèce et plus largement chez les lézards. La survenue aiguë de cette affection est possible à la suite d'un engorgement des hémipénis en période de reproduction. Durant l'accouplement, les deux hémipénis sont extériorisés et l'un des deux est introduit dans le cloaque de la femelle. Un accouplement prolongé, l'obstruction des poches hémipéniennes par des bouchons de sperme durci, ou encore un traumatisme lié à une morsure ou une traction excessive peuvent constituer des causes de paraphimosis aigu. Un prolapsus hémipénien peut également survenir en cas d'infection ou d'abcès des poches hémipéniennes, d'hypocalcémie entraînant une diminution du tonus musculaire, de ténésme digestif (occlusion) ou vésical

(urolithiase), ainsi que de troubles neurologiques affectant les muscles rétracteurs des hémipénis ou le sphincter (Goin, 2012).

Il s'agit d'une urgence relative dont la prise en charge dépend de l'anamnèse et du statut reproducteur de l'individu. La prise en charge doit se faire relativement rapidement afin d'éviter une dessiccation, une nécrose et/ou une infection de l'hémipénis. Le gecko léopard est anesthésié, placé en décubitus dorsal et l'hémipénis prolapsé est désinfecté. Dans les cas de prolapsus aigu dépourvu de lésions majeures, l'hémipénis peut être rincé avec un fluide hypertonique, tel qu'une solution de dextrose à 20 % et une injection de dexaméthasone à la dose de 1 mg/kg peut être réalisée afin de diminuer l'œdème (Mustafa C Ruzhanova-Gospodnova, 2024). L'hémipénis est ensuite lubrifié et remplacé manuellement à l'aide d'un bâtonnet ouaté humidifié. Afin de prévenir les récurrences, observées dans 27 % des cas (Hedley C Eatwell, 2014), il est possible de réaliser temporairement une cloacorrhaphie transversale (Goin, 2012). Si la réduction manuelle est impossible alors une hémipéniectomie est pratiquée. Avant le début de la chirurgie, un bolus de 4 mg/kg de lidocaïne peut être injecté à la base de l'hémipénis concerné (Lescano C Quevedo, 2016). Ensuite, une délicate traction est appliquée à l'hémipénis pour le mettre en extension. Une suture transfixante avec un fil tressé, résorbable, de calibre 1,5 (4/0, pour la pharmacopée états-unienne) est effectuée à sa base, en région saine. L'hémipénis est ensuite sectionné à l'aide d'une lame de bistouri et la marge supérieure du cloaque est soulevée, pour y repositionner le moignon résiduel. Un traitement antibiotique et anti-inflammatoire est conseillé pendant les huit jours suivant l'intervention et son substrat est retiré s'il est particulaire (Goin, 2012 ; Mustafa C Ruzhanova-Gospodnova, 2024). Il est important de souligner qu'une telle intervention n'affecte ni la miction, les reptiles ne possédant pas d'urètre pénien, ni la reproduction en cas d'hémipéniectomie unilatérale. Par ailleurs, l'investigation et le traitement de la cause sous-jacente du paraphimosis sont importants.

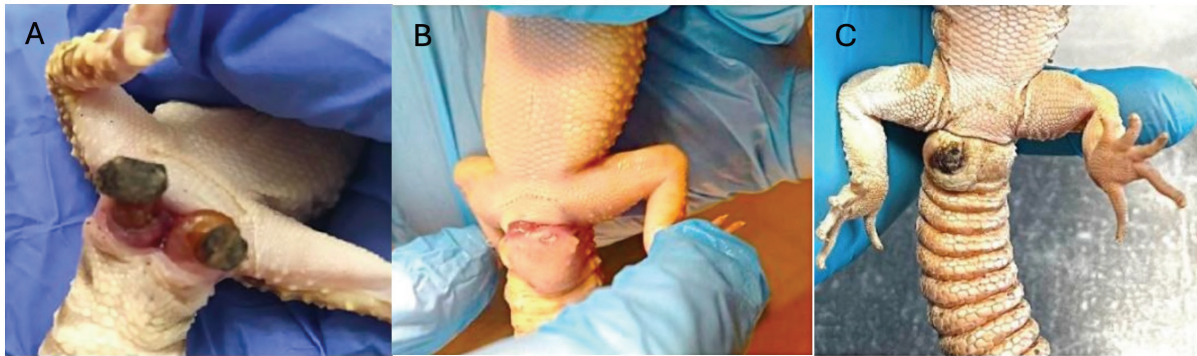

Figure 32 : Le paraphimosis chez le gecko léopard. (A) Prolapsus bilatéral des hémipénis desséchés, (B) Prolapsus hémipénien avec abcédation, (C) Nécrose de l'hémipénis prolabé (Mustafa C Ruzhanova-Gospodinova, 2024).

2. La rétention d'œuf

Les lézards peuvent présenter deux types de rétention d'œufs : la rétention pré-ovulatoire due à une stase folliculaire ou une oophorite bilatérale et la rétention post-ovulatoire. La première est associée à une absence d'ovulation, les ovaires s'engorgent et les follicules mûrs grossissent menant à l'inflammation puis, éventuellement, à la rupture, à la cœlomite et à la mort. La prise en charge peut être médicale avec l'usage d'hormones (proligestone) ou chirurgicale par ovariectomie (Schilliger, 2011a). La rétention post-ovulatoire, plus fréquente et donc qui sera plus longuement détaillée, se scinde en deux catégories : la rétention post-ovulatoire obstructive et la rétention post-ovulatoire non obstructive. Elles correspondent à une difficulté pour la femelle à émettre ses œufs en raison d'une malformation de ceux-ci, d'antécédents de traumatismes du rachis ou de la ceinture pelvienne, d'une torsion de l'oviducte, d'une compression de l'*urodeum* par des fécalomes ou des urolithiases ou encore à une atonie des oviductes. L'absence de lieu de ponte en nombre suffisant, le stress, la surcharge pondérale, l'absence de fécondation, l'immaturité, l'hypocalcémie, une infection bactérienne, une malnutrition et/ou déshydratation prédisposent à ces affections. Le stress peut augmenter la progestéronémie inhibant la contraction des oviductes, la surcharge pondérale peut se traduire par une hypertrophie des corps gras entravant l'expulsion des œufs et la salpingite peut entraîner l'affaissement des oviductes autour des œufs.

Chez les femelles geckos léopards, la ponte peut parfois ne comporter qu'un seul œuf, bien que la production de deux œufs soit la norme. Par conséquent, l'émission d'un œuf unique peut justifier la réalisation d'examens d'imagerie, surtout en présence de signes cliniques. Une anorexie, peut s'observer sur ces animaux, les œufs ou les follicules faisant compression sur le tractus digestif, détériorant davantage leur état général. Le tableau clinique est complété par une augmentation du volume cœlomique et

des tentatives infructueuses de ponte. Le diagnostic repose sur l'examen clinique (palpation de structures oblongues et fermes ou la visualisation d'œufs par transillumination) et l'imagerie médicale, échographie et radiographie (figure 33), qui permettent d'apprécier le stade de développement des œufs par la densité et l'épaisseur de leur coquille. En cas de rétention d'œufs nécessitant une intervention médicale, la mesure du diamètre pelvien à partir de clichés radiographiques doit être réalisée avant l'utilisation d'hormones, afin de vérifier la capacité des œufs à traverser la filière pelvienne. Enfin, dans le cadre d'une stase folliculaire pré-ovulatoire, l'échographie est l'examen complémentaire de choix, car permettant la visualisation des follicules. Toutefois, la radiographie avec injection d'air intracœlomique reste intéressante (Hernandez-Divers, 2006).

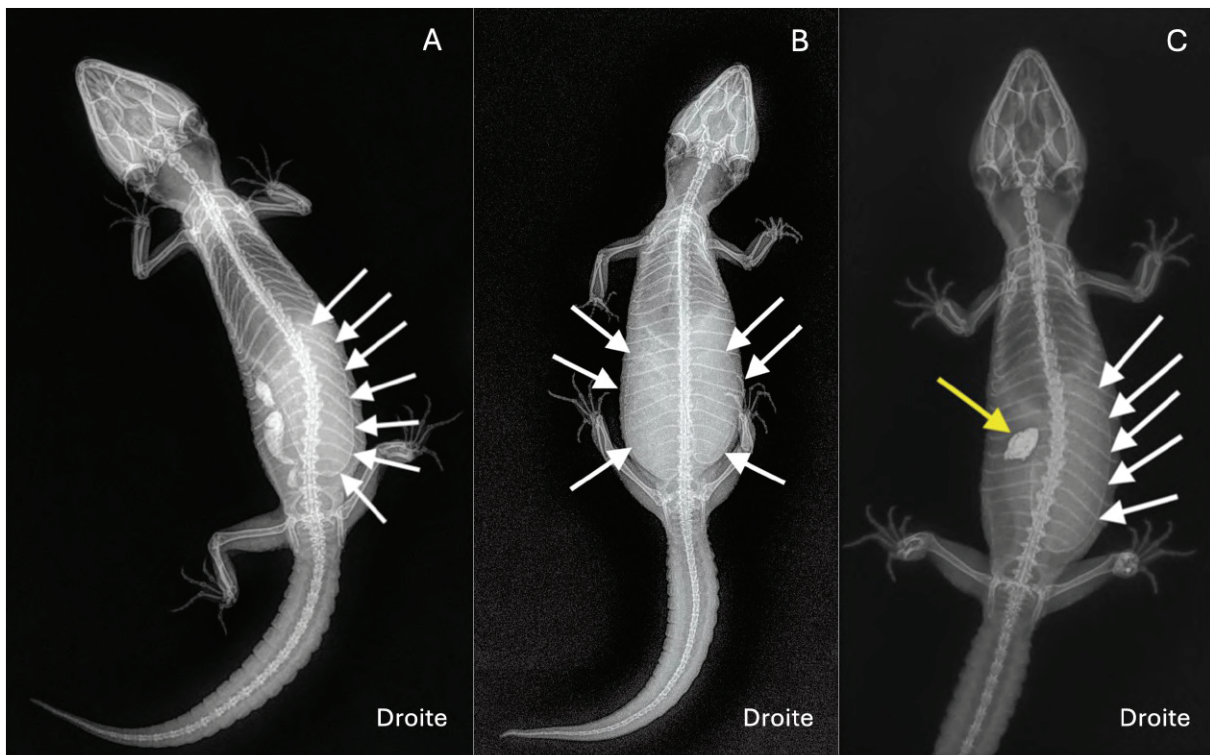


Figure 33 : Clichés radiographiques en vue dorso-ventrale de trois geckos léopards atteints de rétention post-ovulatoire. (A) Les flèches blanches délimitent un œuf macrosomique, (B) Individu présentant une rétention de deux œufs indiqués par les flèches blanches, (C) Un œuf anormalement gros est mis en évidence par des flèches blanches tandis que la flèche jaune pointe une coquille d'œuf hypercalcifiée, résiduelle, présente dans l'oviducte gauche (Vetere et al, 2023).

Avant d'entreprendre tout traitement médical, il convient de vérifier par imagerie la capacité de l'œuf à passer la filière pelvienne et de corriger les paramètres d'ambiance du terrarium et le régime alimentaire de la femelle. De plus, cette dernière doit être isolée au calme, dans l'obscurité avec l'aménagement d'un site de ponte comme décrit précédemment. Si ces modifications ne sont pas concluantes, alors une médication peut être initiée. Celle-ci repose sur l'administration de 2 à 20 UI/kg d'ocytocine en IM ou en ICo q1-3h jusqu'à la ponte, tout en réchauffant l'animal afin d'optimiser l'action de l'ocytocine qui stimule la contraction des oviductes (Hall C Lewbart, 2006 ; Schilliger, 2011a). Il est recommandé d'administrer du gluconate de calcium à raison de 20 à 100 mg/kg IM, une heure avant le traitement hormonal, afin de stimuler les récepteurs à l'ocytocine (Di Giuseppe et al, 2017b ; Hall C Lewbart, 2006 ; Vetere et al, 2023). De nombreux échecs ont été rapportés chez le gecko léopard (Vetere et al, 2023). Il est possible que chez les geckos, l'ocytocine soit moins efficace que chez les chéloniens, comme cela a été décrit pour les ophidiens et certains lacertiliens.

En cas d'œuf de taille importante, d'échec à cette prise en charge médicale initiale, de dégradation de l'état général ou de rétention d'œufs de plus de trois semaines, l'animal devra subir une chirurgie. Une approche alternative à la chirurgie est l'ovocentèse percutanée (figure 34) qui permet de réduire le volume de l'œuf (Hall C Lewbart, 2006). Dans certains cas, cette technique devra être couplée à l'injection d'ocytocine pour accompagner l'animal dans l'élimination de la coquille collabée. Cette intervention a l'avantage d'être peu invasive, de présenter peu de risques anesthésiques et de préserver la possibilité d'une reproduction future. Cependant, les femelles avec un antécédent de rétention post-ovulatoire sont prédisposées à en refaire, donc l'aspiration du vitellus ne représente qu'une résolution temporaire de la dystocie. La réalisation de cet acte est controversée, certains auteurs rapportant un risque accru de coelomites vitellines et d'adhérences des oviductes (Di Giuseppe et al, 2017b ; Vetere et al, 2023).

Une deuxième alternative a été décrite récemment, il s'agit de l'extraction d'œufs assistée par cloacoscopie (Vetere et al, 2023). Une intervention rapide, non invasive et sans effet indésirable noté. L'endoscope introduit dans le cloaque permet de visualiser et de s'approcher de l'œuf faisant saillie à travers la papille urogénitale jusque dans le cloaque (figure 35). La coquille de l'œuf est cassée avec la pince endoscopique et le contenu est retiré par lavages cloacaux avec une solution de chlorure de sodium stérile tiédie. La coquille vidée, affaissée est ensuite retirée avec la pince. La cloacoscopie devrait être considérée comme un outil précieux et non invasif pour l'extraction des œufs chez les geckos léopards dystociques lorsque l'œuf est accessible. En revanche, la survenue d'une récurrence ou l'apparition de complications telles que des adhérences, une rupture de l'oviducte ou la présence d'œufs ectopiques justifie le recours à une intervention chirurgicale.

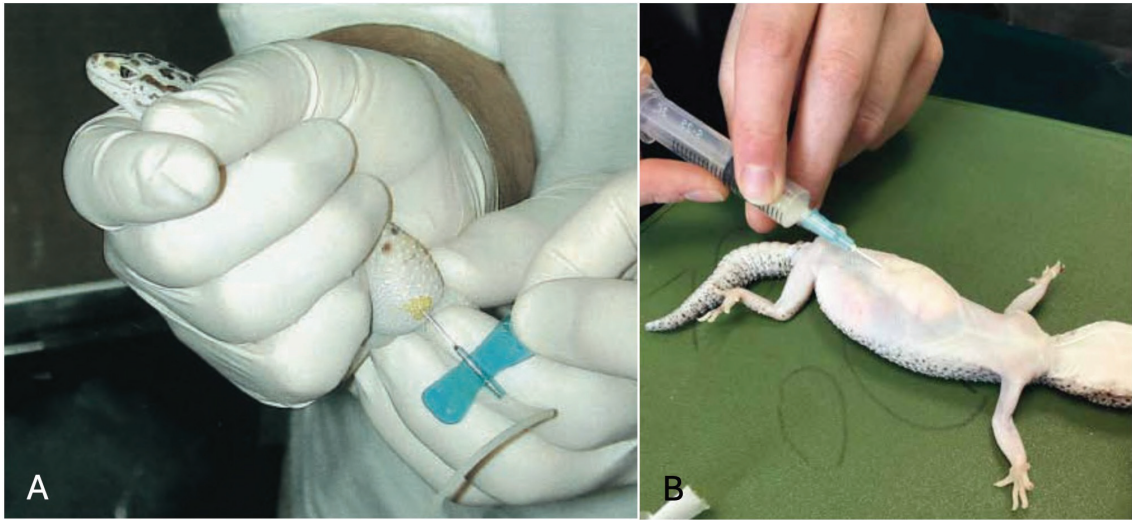


Figure 34 : L'ovocentèse percutanée chez le gecko léopard. (A) Ponction avec un microperfuseur épicroânien de 23 G monté sur une seringue de six millilitres (Hall C Lewbart, 2006), (B) Aspiration du vitellus via une aiguille hypodermique sur un individu placé en décubitus dorsal (Miles, 2017).

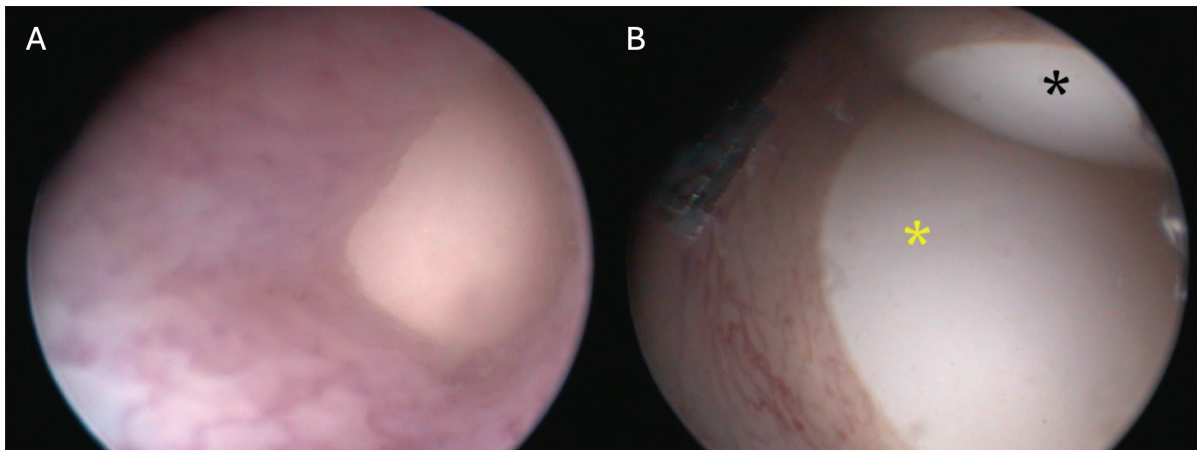


Figure 35 : Images de cloacoscopie de deux geckos léopards atteint de rétention post-ovulatoire. (A) Œuf dépassant de l'oviducte en direction du cloaque, (B) Œuf droit (astérisque noir) et gauche (astérisque jaune) faisant protrusion du salpinx dans le cloaque. Les images ont été obtenu avec un télescope HOPKINS® 30°, 2,7 mm × 18 cm (Vetere et al, 2023).

L'ovariosalpingectomie est une option de traitement viable qui permet une résolution définitive des troubles de reproduction chez la femelle. Un champ opératoire stérile transparent est utilisé afin de s'assurer du bon déroulement de l'anesthésie. L'incision est réalisée de la même manière que pour une biopsie hépatique. C'est-à-dire en région paramédiane avec une lame de bistouri pour éviter tout risque de lésion de la veine abdominale ventrale. L'incision est ensuite agrandie par dissection avec des

ciseaux à pointes mousses pour ne pas risquer d'endommager les organes cœlomiques. L'oviducte est alors mis en évidence et une salpingotomie est réalisée pour libérer l'œuf, facilitant l'accès aux ovaires. Ces derniers ainsi que les deux oviductes sont réséqués une fois que les principaux vaisseaux ont été ligaturés avec du fil monofilament résorbable de calibre 0,5 (7/0, pour la pharmacopée états-unienne) (Vetere et al, 2023). Le cœlome est refermé de la même manière que lors d'une cœliotomie. Une antibiothérapie, une analgésie et des anti-inflammatoires sont prescrits à l'animal comme décrit dans l'annexe 1.

Enfin, afin de prévenir l'apparition de cette affection, toutes les femelles présentant des antécédents de troubles reproductifs non imputables à des conditions de détention inadéquates devraient être exclues du pool de reproductrices. De même, toute femelle acquise comme animal de compagnie, et non à des fins de reproduction, devrait, selon certains auteurs, faire l'objet d'une stérilisation (Di Giuseppe et al, 2017b). Chez le gecko léopard, l'utilisation expérimentale du tamoxifène a été rapportée pour prévenir et inhiber l'activité reproductrice, bien que sa pertinence clinique n'ait pas encore été démontrée. En effet, cet antiœstrogène doit être implanté avant la vitellogenèse et a une durée d'action de seulement deux mois (DeNardo C Helminski, 2001). Par ailleurs, l'administration d'un implant d'acétate de desloréline, un agoniste de la GnRH, a été exploré comme moyen de suppression de l'activité ovarienne chez le gecko léopard. Il en ressort que les implants de 4,7 mg d'acétate de desloréline (Suprelorin®) injectés dans le cœlome ne permettent pas une réduction du nombre de pontes par femelle et par saison ni une réduction du nombre d'œufs produits par femelles et par an (Cermakova et al, 2019 ; Korste, 2019). Ainsi, l'utilisation de cette molécule à cette posologie ne semble pas constituer une méthode appropriée pour contrôler la fonction reproductrice des geckos léopards femelles et ne permet donc pas la prévention des dystocies chez cette espèce.

F) L'endoparasitisme

Chez les reptiles, les infestations parasitaires se traduisent rarement par des manifestations cliniques. Toutefois, en captivité, divers facteurs peuvent favoriser l'apparition de la maladie, notamment le stress dû à une surpopulation ou aux manipulations, l'état nutritionnel et l'hygiène du milieu.

1. Les helminthes

Les oxyures sont les nématodes les plus fréquemment retrouvés chez le gecko léopard. Ils sont bien tolérés, voire commensaux dans la nature. En effet, il a été rapporté que dans une collection privée, 60,87 % des geckos léopards présentaient des œufs d'oxyures (figure 36 a) dans leur tractus gastro-intestinal sans pour autant présenter de signe clinique (Amaral, 2021). En captivité, les modifications du régime alimentaire peuvent favoriser une prolifération importante de ces parasites dans le côlon, entraînant une spoliation de son épithélium ou une obstruction du transit intestinal par la formation de pelotes d'oxyures (Schilliger, 2011b). La transmission de l'infestation est directe et horizontale, se produisant par ingestion d'œufs, présents dans l'environnement du terrarium, les grillons consommés pouvant en être porteurs. En cas d'infestation massive les signes cliniques pouvant survenir sont la diarrhée, la perte de poids, l'anorexie et un retard de croissance. Le traitement de référence repose sur l'administration de 50 mg/kg de fenbendazole (Panacur® 2,5 % buvable) SID pendant trois jours à réaliser à deux reprises espacées de 10 à 15 jours. L'émodepside (associé au praziquantel dans la spécialité Profender®) (figure 36 b) a également montré une efficacité notable contre cette nématodose, avec une posologie de quatre gouttes pour 100 g de poids vif, administrée une fois par mois pendant trois mois (Schilliger, 2011b). Enfin, le maintien d'une hygiène rigoureuse de l'habitat constitue une mesure essentielle pour éliminer cette parasitose souvent persistante.

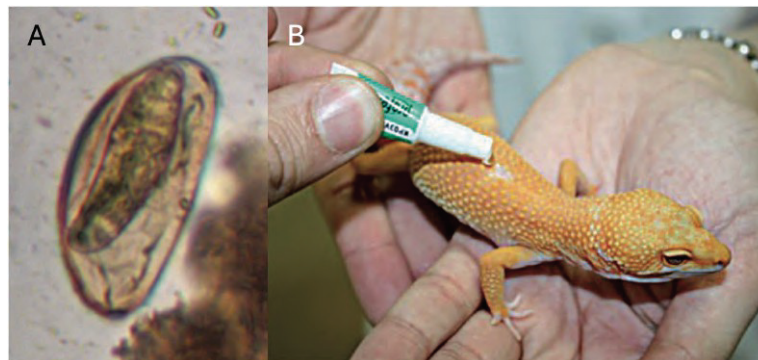


Figure 36 : L'oxyurose chez le gecko léopard. (A) Œufs d'oxyures (objectifs x 10) (Grosset, 2010), (B) Application d'une pipette d'émodepside et de praziquantel (Profender®) sur la ligne du dos (Schilliger, 2011b).

2. Les protozoaires

i. Les coccidioses

Isospora et *Eimeria*, agents de la coccidiose, ainsi que *Cryptosporidium*, agent de la cryptosporidiose, constituent la première cause de mortalité chez le gecko léopard en captivité (Schilliger, 2011b). Ces protozoaires colonisent la muqueuse du tractus digestif où ils se reproduisent.

a. *Cryptosporidium*

Chez le gecko léopard, les selles sont habituellement fermes, sèches et déposées en un ou deux lieux spécifiques du terrarium. L'apparition de fèces molles, aqueuses, disséminées ou situées en dehors des zones habituelles de défécation constitue une anomalie, en particulier lorsqu'elles contiennent des insectes partiellement digérés. L'apparition rapide d'un état de cachexie constitue un élément supplémentaire orientant fortement vers une suspicion de protozoose digestive, notamment de cryptosporidiose. Chez le lézard, c'est *Cryptosporidium varanii* (syn. *C. saurophilum*), un parasite non-zoonotique qui est responsable de ce syndrome de dépérissement (Boyer et al, 2013). Cette parasitose peut être suspectée précocement lors de régurgitations et de baisse d'appétit de l'animal. La cryptosporidiose provoque une entérite proliférative lymphoplasmocytaire, avec hyperplasie et hypertrophie des entérocytes, ce qui interfère avec la digestion et l'absorption (Terrell et al, 2003). Les cryptosporidies sont susceptibles de se développer dans l'entièreté du tractus digestif du gecko léopard y compris la langue mais elles sont le plus souvent observées dans l'intestin grêle, et moins fréquemment dans l'estomac (Boyer et al, 2013). La sporulation des oocystes de *Cryptosporidium* se produit généralement dans l'organisme de l'hôte ce qui peut entraîner une réinfestation directe de l'hôte sans passage par le milieu extérieur (cycle auto-infectieux). Des gastro-entérites, des glossites et des cloaquites sont associées à ces infestations tout comme des lipidoses et granulomes hépatiques. Les cryptosporidies qui sporulent dans le tube digestif sont directement infestantes.

Autrefois réalisé par des tests immuno-enzymatiques (ELISA) ou des colorations acido-résistantes sur examen coproscopique (Ziehl-Neelsen), le dépistage de la cryptosporidiose se fait désormais également avec des tests PCR (amplification en chaîne par polymérase) offrant une plus grande sensibilité. Les oocystes sont éliminés de manière intermittente de sorte qu'un résultat négatif à l'examen fécal ne permet pas d'exclure la maladie (Boyer et al, 2013 ; Dellarupe, 2016 ; Schilliger, 2011b). Pour augmenter la probabilité de détection, il est donc recommandé de prélever au moins

trois frottis fécaux consécutifs pour analyse (Boyer et al, 2013). Le diagnostic s'il n'avait pas été établi précédemment peut être posé lors d'une autopsie et d'un examen histopathologique.

La paromomycine administrée *per os* à raison de 100 mg/kg SID pendant sept jours à 30°C, puis poursuivie par une administration hebdomadaire, a démontré une efficacité notable dans la résolution des symptômes cliniques et la négativation des analyses fécales (Biron, 2008). Toutefois, l'interruption du traitement entraîne une réapparition de la positivité des échantillons fécaux après six semaines, concomitante à la récurrence des manifestations cliniques (Biron, 2008). Par conséquent, d'autres molécules ont été testées pour la prise en charge de cette parasitose chez le gecko léopard. Cependant ni la nitazoxanide ni la rifaximine, administrées *per os* pendant 10 jours aux doses respectives de 50 mg/kg/j et 25 mg/kg/j n'ont donné satisfaction (Biron, 2009). De même l'azithromycine, la spiramycine, et le métronidazole se sont révélés inefficaces (Biron, 2008). La paromomycine reste donc l'agent thérapeutique de choix. Tandis que pour les individus sévèrement cachectiques, dont l'infestation est confirmée, l'euthanasie est recommandée en raison du mauvais pronostic et du risque de transmission aux autres geckos (Deming et al, 2008).

Les congénères asymptomatiques doivent être considérés comme infectés et ne doivent pas être mis en contact avec d'autres individus. Toutes les cages et tous les équipements doivent être jetés ou désinfectés à l'extérieur avec des ammoniums quaternaires pendant 30 minutes, la javel étant inefficace (Boyer et al, 2013)

b. Les eimeriidés

La famille des Eimeriidés comprend les genres *Eimeria* et *Isospora*, agents de la coccidiose. Contrairement au genre *Cryptosporidium*, ces parasites sont moins contagieux car sporulant dans l'environnement. Ils déclenchent les mêmes symptômes : amaigrissement, diarrhée, déshydratation et léthargie. Le traitement repose, comme pour les autres taxons, sur l'utilisation de dérivés des thiazines. 30 mg/kg de ponazuril sont administrés *per os* à deux reprises espacées de 48 heures (Boyer et al, 2013). Du toltrazuril peut également être utilisé. Toutefois, comme pour la cryptosporidiose, un nettoyage et une désinfection minutieuse de l'environnement avec des ammoniums quaternaires sont recommandés afin d'éliminer les kystes, résistants dans l'environnement.

ii. Trichomonas

Les protozoaires flagellés comme ceux du genre *Trichomonas* peuvent être portés par des geckos léopards et être responsables de colites. Ils peuvent être mis en évidence à l'occasion d'un examen fécal direct, au cours duquel on pourra les observer en déplacement. Le traitement repose sur l'administration de 20 mg/kg de métronidazole via une sonde gastrique un jour sur deux pendant 10 à 20 jours ou lorsque plusieurs examens fécaux directs successifs sont négatifs (Boyer et al, 2013).

CONCLUSION

Le gecko léopard (*Eublepharis macularius*), apprécié pour son caractère docile, sa facilité d'entretien et la variété de ses morphes, s'est imposé comme un nouvel animal de compagnie (NAC) de premier plan, aussi bien chez les terrariophiles néophytes que chez les confirmés. Cette popularité s'accompagne d'une hausse notable des consultations vétérinaires consacrées à cette espèce, si bien qu'il figure désormais parmi les reptiles les plus fréquemment présentés en clinique.

Face à cet engouement, ce travail de thèse propose une synthèse actualisée des connaissances sur *Eublepharis macularius* afin d'aider les propriétaires ainsi que les vétérinaires à optimiser la prise en charge de l'espèce. Certaines des affections rencontrées chez cet animal sont consécutives à des erreurs de zootechnie, soulignant l'importance d'une bonne connaissance de sa biologie, de ses besoins ainsi que d'une approche médicale préventive.

La diversité et la fréquence de ces affections illustrent l'importance d'une prise en charge vétérinaire adaptée aux particularités de ce lézard. Le praticien doit non seulement maîtriser les actes cliniques et chirurgicaux propres à l'espèce, mais aussi jouer un rôle crucial de conseil pour corriger les facteurs de risques environnementaux et nutritionnels d'apparition de maladies. Enfin, bien que la popularité du gecko léopard ne cesse de croître, la littérature vétérinaire le concernant demeure limitée. Il apparaît donc indispensable de poursuivre les recherches, tant sur la compréhension et la prise en charge des affections courantes du gecko léopard que sur l'amélioration des pratiques d'élevage, afin d'accompagner le maintien de cette espèce en captivité tout en garantissant son bien-être.

BIBLIOGRAPHIE

- Abbate, F., Guerrera, M. C., Levanti, M., Laurà, R., Montalbano, G., Cavallaro, M., C Germanà, A. (2020). The tongue of Leopard Gecko (*Eublepharis macularius*) : LM, SEM and confocal laser study. *Anatomia, Histologia, Embryologia*, 4S(1), 51-59. <https://doi.org/10.1111/ahe.12483>
- Agarwal, I., Bauer, A. M., Gamble, T., Giri, V. B., Jablonski, D., Khandekar, A., Mohapatra, P. P., Masroor, R., Mishra, A., C Ramakrishnan, U. (2022). The evolutionary history of an accidental model organism, the leopard gecko *Eublepharis macularius* (Squamata : Eublepharidae). *Molecular Phylogenetics and Evolution*, 1C8, 107414. <https://doi.org/10.1016/j.ympev.2022.107414>
- Allen, M. E., C Oftedal, O. T. (1989). Dietary Manipulation of the Calcium Content of Feed Crickets. *Journal of Zoo and Wildlife Medicine*, 20(1), 26-33.
- Amaral, C. B., Alves, A. C. C., Peroba, S. C., C Martins, I. V. F. (2021). Coproparasitologic survey of gastrointestinal parasites in a captive leopard geckos collection (*Eublepharis macularius*). *Veterinary Parasitology, Regional Studies and Reports*, 2C, 100617. <https://doi.org/10.1016/j.vprsr.2021.100617>
- Arrêté du 8 octobre 2018 fixant les règles générales de détention d'animaux d'espèces non domestiques—*Légifrance*. (2018). Consulté 1 juillet 2025, à l'adresse <https://www.legifrance.gouv.fr/loda/id/JORFTEXT000037491137/>
- Arrêté du 11 août 2006 fixant la liste des espèces, races ou variétés d'animaux domestiques—*Légifrance*. (2006). Consulté 1 juillet 2025, à l'adresse <https://www.legifrance.gouv.fr/jorf/id/JORFTEXT000000789087>
- Arrêté du 12 décembre 2000 fixant les diplômes et les conditions d'expérience professionnelle requis par l'article R. 413-5 du code de l'environnement pour la délivrance du certificat de capacité pour l'entretien d'animaux d'espèces non domestiques—*Légifrance*. (2000). Consulté 1 juillet 2025, à l'adresse <https://www.legifrance.gouv.fr/loda/id/LEGITEXT000021122566>
- Austin, L. E., Graham, C., C Vickaryous, M. K. (2023). Spontaneous neuronal regeneration in the forebrain of the leopard gecko (*Eublepharis macularius*) following neurochemical lesioning. *Developmental Dynamics : An Official Publication of the American Association of Anatomists*, 252(1), 186-207. <https://doi.org/10.1002/dvdy.525>
- Barten, S., C Simpson, S. (2019). 9—Lizard Taxonomy, Anatomy, and Physiology. In : Mader's Reptile and Amphibian Medicine and Surgery (Third Edition). Saint Louis : W.B. Elsevier. ISBN : 978-0-323-48253-0, pp. 63-74e1
- Bashaw, M. J., Gibson, M. D., Schowe, D. M., C Kucher, A. S. (2016). Does enrichment improve reptile welfare? Leopard geckos (*Eublepharis macularius*) respond to five types

of environmental enrichment. *Applied Animal Behaviour Science*, 184, 150-160.
<https://doi.org/10.1016/j.applanim.2016.08.003>

- Bayer, S. M. (2002). *Radiographic examinations of the leopard gecko, Eublepharis macularius*. [Thèse d'exercice]. Veterinaermedizinische Universitaet Wien, 121 p.
- Benevenga, N.J., Calvert, C., Eckhert, C.D., Fahey, G.C., Greger, J.L., Keen, C.L., Knapka, J.J., Magalhaes, H., Oftedal, O.T., Reeves, P.G., Shaw, H.A., Smith, J.E., Steele, R.D. (1995). Nutrient Requirements of the Laboratory Rat. In: *Nutrient Requirements of Laboratory Animals: Fourth Revised Edition*. Washington: National Academies Press. ISBN: 0-309-58849-9, pp 11-79
- Biron, K. Association of Reptilian and Amphibian Veterinarians. (2008). *Cryptosporidiosis in Reptiles: Dignosis and Therapy*. [Conférence]. Fifteenth Annual Conference, Los Angeles, 18-19.
- Biron, K. Association of Reptilian and Amphibian Veterinarians. (2009). *Efficacy of Rifaximine and Nitazoxnide against Cryptosporidia in Leopard Geckos (Eublepharis macularius)*. [Conférence]. Sixteenth Annual Conference, Milwaukee, 67-68.
- Bogan, J. (2019). Gastric Cryptosporidiosis in Snakes, a Review. *Journal of Herpetological Medicine and Surgery*, 25, 71. <https://doi.org/10.5818/19-05-201.1>
- Boyer, T. H., Steffes, Z. J. Association of Reptilian and Amphibian Veterinarians. (2011). *Reptilian Thyroide Anatomy, Physiology and Disease* [Conférence]. Eighteenth Annual Conference, Seattle, 18-35.
- Boyer, T. H., Garner, M. M., Reavill, D. R., C Steffes, Z. J. Association of Reptilian and Amphibian Veterinarians. (2013). Common Problems of Leopard Geckos (*Eublepharis macularius*) [Conférence]. Twentieth Annual Conference, Indianapolis, 117-125.
- Boyer, T. H., C Scott, P. W. (2019). 27—Nutrition. In: *Mader's Reptile and Amphibian Medicine and Surgery (Third Edition)*. Saint Louis: Elsevier. ISBN: 978-0-323-48253-0, pp 201-223e2
- Boykin, K. L., Carter, R. T., Butler-Perez, K., Buck, C. Q., Peters, J. W., Rockwell, K. E., C Mitchell, M. A. (2020). Digestibility of black soldier fly larvae (*Hermetia illucens*) fed to leopard geckos (*Eublepharis macularius*). *PloS One*, 15(5), e0232496.
<https://doi.org/10.1371/journal.pone.0232496>
- Bradley, S. S., Howe, E., Bent, L. R., C Vickaryous, M. K. (2021). Cutaneous tactile sensitivity before and after tail loss and regeneration in the leopard gecko (*Eublepharis macularius*). *The Journal of Experimental Biology*, 224(Pt 5), jeb234054.
<https://doi.org/10.1242/jeb.234054>
- Brink, K. S., Henríquez, J. I., Grieco, T. M., Martin Del Campo, J. R., Fu, K., C Richman, J. M. (2021). Tooth Removal in the Leopard Gecko and the de novo Formation of Replacement Teeth. *Frontiers in Physiology*, 12, 576816. <https://doi.org/10.3389/fphys.2021.576816>
- Briscoe, J. A., C Syring, R. (2004). Techniques for emergency airway and vascular access in special species. *Seminars in Avian and Exotic Pet Medicine*, 13(3), 118-131.
<https://doi.org/10.1053/j.saep.2004.03.007>

- Camacho-Luna, P., Alling, C., Boykin, K., Liu, C.-C., Carter, R. T., C Lewin, A. C. (2020). Ocular findings in a group of healthy captive leopard geckos. *Veterinary Ophthalmology*, 23(3), 489-496. <https://doi.org/10.1111/vop.12744>
- Cermakova, E., Oliveri, M., Knotkova, Z., C Knotek, Z. (2019). Effect of a GnRH agonist (deslorelin) on ovarian activity in leopard geckos (*Eublepharis macularius*). *Veterinárni medicína*, C4(5), 228-230. <https://doi.org/10.17221/167/2018-VETMED>
- Chiu, K. W., Phillips, J. G., C Maderson, P. F. A. (1967). The role of the thyroid in the control of the sloughing cycle in the tokay (gecko gecko, lacertilia). *3S(4)*, 463-472. <https://doi.org/10.1677/joe.0.0390463>
- Chiu, K. W., C Phillips, J. G. (1971). *The role of prolactin in the sloughing cycle of the lizard, gekko gecko L.* *4S(4)*, 625-634. <https://doi.org/10.1677/joe.0.0490625>
- Cojean, O., Vergneau-Grosset, C., C Masseur, I. (2018a). Ultrasonographic anatomy of reproductive female leopard geckos (*Eublepharis macularius*). *Veterinary Radiology & Ultrasound: The Official Journal of the American College of Veterinary Radiology and the International Veterinary Radiology Association*, *5S(3)*, 333-344. <https://doi.org/10.1111/vru.12599>
- Cojean, O., Lair, S., C Vergneau-Grosset, C. (2018b). Evaluation of β -carotene assimilation in leopard geckos (*Eublepharis macularius*). *Journal of Animal Physiology and Animal Nutrition*, *102(5)*, 1411-1418. <https://doi.org/10.1111/jpn.12924>
- Cojean, O., Alberton, S., Froment, R., Maccolini, E., C Vergneau-Grosset, C. (2020). Determination of Leopard Gecko (*Eublepharis macularius*) Packed Cell Volume and Plasma Biochemistry Reference Intervals and Reference Values. *Journal of Herpetological Medicine and Surgery*, *30(3)*, 156-164. <https://doi.org/10.5818/19-01-184.1>
- Dallwig, R., Mitchell, M., C Acierno, M. (2010). Determination of Plasma Osmolality and Agreement Between Measured and Calculated Values in Healthy Adult Bearded Dragons (*Pogona vitticeps*). *Journal of Herpetological Medicine and Surgery*, *20*, 69-73. <https://doi.org/10.5818/1529-9651-20.2.69>
- Davis, J. R., C DeNardo, D. F. (2007). The urinary bladder as a physiological reservoir that moderates dehydration in a large desert lizard, the Gila monster *Heloderma suspectum*. *The Journal of Experimental Biology*, *210(Pt8)*, 1472-1480. <https://doi.org/10.1242/jeb.003061>
- De la Navarre, B. J. S. (2006). Common procedures in reptiles and amphibians. *The Veterinary Clinics of North America. Exotic Animal Practice*, *S(2)*, 237-267, vi. <https://doi.org/10.1016/j.cvex.2006.04.002>
- De Vosjoli, P. de, Mazorlig, T., Klingenberg, R. J., Tremper, R., C Viets, B. (2017). *The Leopard Gecko Manual : Expert Advice for Keeping and Caring for a Healthy Leopard Gecko.* Mount Joy : Fox Chapel Publishing. ISBN : 978-1-62008-225-6, 333 p.
- DeCourcy, K., Hostnik, E. T., Lorbach, J., C Knoblaugh, S. (2016). Unsedated computed tomography for diagnosis of pelvic canal obstruction in a leopard gecko (*Eublepharis*

- macularius*). *Journal of Zoo and Wildlife Medicine : Official Publication of the American Association of Zoo Veterinarians*, 47(4), 1073-1076. <https://doi.org/10.1638/2016-0040.1>
- Degernes, L. A., Crosier, M. L., Harrison, L. D., Dennis, P. M., C Diaz, D. E. (1999a). Autologous, Homologous, and Heterologous Red Blood Cell Transfusions in Cockatiels (*Nymphicus hollandicus*). *Journal of Avian Medicine and Surgery*, 13(1), 2-9.
- Degernes, L. A., Harrison, L. D., Smith, D. W., Newton, H. M., Ross, C. E., C Diaz, D. E. (1999b). Autologous, Homologous, and Heterologous Red Blood Cell Transfusions in Conures of the Genus *Aratinga*. *Journal of Avian Medicine and Surgery*, 13(1), 10-14.
- Delorme, S. L., Lungu, I. M., C Vickaryous, M. K. (2012). Scar-free wound healing and regeneration following tail loss in the leopard gecko, *Eublepharis macularius*. *Anatomical Record (Hoboken, N.J.: 2007)*, 255(10), 1575-1595. <https://doi.org/10.1002/ar.22490>
- Deming, C., Greiner, E., C Uhl, E. W. (2008). Prevalence of cryptosporidium infection and characteristics of oocyst shedding in a breeding colony of leopard geckos (*Eublepharis macularius*). *Journal of Zoo and Wildlife Medicine: Official Publication of the American Association of Zoo Veterinarians*, 35(4), 600-607. <https://doi.org/10.1638/2006-016.1>
- DeNardo, D. F., C Helminski, G. (2001). The Use of Hormone Antagonists to Inhibit Reproduction in the Lizard, *Eublepharis macularius*. *Journal of Herpetological Medicine and Surgery*, 11(3), 4-7. <https://doi.org/10.5818/1529-9651.11.3.4>
- Di Giuseppe, M., Morici, M., Martinez Silvestre, A., C Spadola, F. (2017a). Jugular vein venipuncture technique in small lizard species. *Journal of Small Animal Practice*, 58(4), 249-249. <https://doi.org/10.1111/jsap.12656>
- Di Giuseppe, M., Martinez Silvestre, A., Luparello, M., C Faraci, L. (2017b). Post-ovulatory dystocia in two small lizards : leopard gecko (*Eublepharis macularius*) and crested gecko (*Correlophus ciliatus*). *Russian Journal of Herpetology*, 24, 128-132. <https://doi.org/10.30906/1026-2296-2019-24-2-128-132>
- DiBartola, S. (2012). Disorders of Sodium and Water: Hyponatremia and Hyponatremia. *Fluid, Electrolyte, and Acid-Base Disorders in Small Animal Practice*, 45-79. <https://doi.org/10.1016/B978-1-4377-0654-3.00010-X>
- Dierenfeld, E. S., Fitzpatrick, M. P., Douglas, T. C., C Dennison, S. A. (1996). Mineral concentrations in whole mice and rats used as food. *Zoo Biology*, 15(1), 83-88. [https://doi.org/10.1002/\(SICI\)1098-2361\(1996\)15:1%253C83::AID-ZOO8%253E3.0.CO;2-8](https://doi.org/10.1002/(SICI)1098-2361(1996)15:1%253C83::AID-ZOO8%253E3.0.CO;2-8)
- Dierenfeld, E. S., Alcorn, H. L., C Jacobsen, K. L. (2002). Nutrient composition of whole vertebrate prey (excluding fish) fed in zoos. U.S. Department of Agriculture, Agricultural Research Service, National Library, Animal Welfare Information Center. <https://dn720408.ca.archive.org/0/items/CAT11124570/CAT11124570.pdf>
- Divers, S. J. (2019). 43—Diagnostic Techniques and Sample Collection. In : Mader's Reptile and Amphibian Medicine and Surgery (Third Edition). Saint Louis : Elsevier. ISBN : 978-0-323-48253-0, pp 405-421.e1

- Donoghue, S., C Langenberg, J. (1996). Nutrition. In : Reptile Medicine and Surgery (First Edition). Philadelphia: W.B. Saunders. ISBN: 978-0-7216-5208-5, pp 148-174
- Doss, G. A., Fink, D. M., Sladky, K. K., C Mans, C. (2017). Comparison of subcutaneous dexmedetomidine-midazolam versus alfaxalone-midazolam sedation in leopard geckos (*Eublepharis macularius*). *Veterinary Anaesthesia and Analgesia*, 44(5), 1175-1183. <https://doi.org/10.1016/j.vaa.2017.03.007>
- Douglas, T. C., Pennino, M., C Dierenfeld, E. S. (1994). Vitamins E and A, and proximate composition of whole mice and rats used as feed. *Comparative Biochemistry and Physiology. Comparative Physiology*, 107(2), 419-424. [https://doi.org/10.1016/0300-9629\(94\)90401-4](https://doi.org/10.1016/0300-9629(94)90401-4)
- Eisner, T., Goetz, M. A., Hill, D. E., Smedley, S. R., C Meinwald, J. (1997). Firefly «femmes fatales» acquire defensive steroids (lucibufagins) from their firefly prey. *Proceedings of the National Academy of Sciences of the United States of America*, 94(18), 9723-9728. <https://doi.org/10.1073/pnas.94.18.9723>
- Fink, D. M., Doss, G. A., Sladky, K. K., C Mans, C. (2018). Effect of injection site on dexmedetomidine-ketamine induced sedation in leopard geckos (*Eublepharis macularius*). *Journal of the American Veterinary Medical Association*, 253(9), 1146-1150. <https://doi.org/10.2460/javma.253.9.1146>
- Finke, M. D. (2002). Complete nutrient composition of commercially raised invertebrates used as food for insectivores. *Zoo Biology*, 21(3), 269-285. <https://doi.org/10.1002/zoo.10031>
- Finke, M. D. (2013). Complete nutrient content of four species of feeder insects. *Zoo Biology*, 32(1), 27-36. <https://doi.org/10.1002/zoo.21012>
- Finke, M. D. (2015). Complete nutrient content of four species of commercially available feeder insects fed enhanced diets during growth. *Zoo Biology*, 34(6), 554-564. <https://doi.org/10.1002/zoo.21246>
- Fitzsimons, J. T., C Kaufman, S. (1977). Cellular and extracellular dehydration, and angiotensin as stimuli to drinking in the common iguana *Iguana iguana*. *The Journal of Physiology*, 265(2), 443-463. <https://doi.org/10.1113/jphysiol.1977.sp011724>
- Franco, F. L., Oliveira, P. A., Patrício, R., C Faustino-Rocha, A. I. (2024). The lifestyle of the leopard gecko and the importance of ultraviolet radiation, vitamin D and calcium. *Veterinarska Stanica*, 55(4), 441-456. <https://doi.org/10.46419/vs.55.4.6>
- Garner, M. M., Lung, N. P., C Murray, S. (1999). Xanthomatosis in geckos: Five cases. *Journal of Zoo and Wildlife Medicine : Official Publication of the American Association of Zoo Veterinarians*, 30(3), 443-447.
- Gibbons, P. (2009). Critical care nutrition and fluid therapy in reptiles [Conférence]. Fifteenth Annual International Veterinary Emergency C Critical Care Symposium, Chicago, 91-94.
- Girling, S. J. (2013). Basic Reptile and Amphibian Anatomy and Physiology. In *Veterinary Nursing of Exotic Pets* (p. 245-265). John Wiley C Sons, Ltd. <https://doi.org/10.1002/9781118782941.ch17>

- Goin, J. (2012). Revue de cas de paraphimosis chez des lézards. *La Semaine Vétérinaire*, (1491), 48-49
- Gould, A., Watson, M., Molitor, L., Mitchell, M. A., C Rockwell, K. (2018). Evaluating the Physiologic Effects of Short Duration Ultraviolet B Radiation Exposure in Leopard Geckos (*Eublepharis macularius*). *Journal of Herpetological Medicine and Surgery*, 28. <https://doi.org/10.5818/17-11-136.1>
- Grosset, C. (2010). Prise en charge des parasitoses digestives des reptiles. *Le Point Vétérinaire*, (307), 31-36
- Guo, L., Bloom, J., Sykes, S., Huang, E., Kashif, Z., Pham, E., Ho, K., Alcaraz, A., Xiao, X. G., Duarte-Vogel, S., C Kruglyak, L. (2021). Genetics of white color and iridophoroma in «Lemon Frost» leopard geckos. *PLoS Genetics*, 17(6), e1009580. <https://doi.org/10.1371/journal.pgen.1009580>
- Guo, L., C Kruglyak, L. (2023). Genetics and biology of coloration in reptiles : The curious case of the Lemon Frost geckos. *Physiological Genomics*, 55(11), 479-486. <https://doi.org/10.1152/physiolgenomics.00015.2023>
- Gutzke, W. H., C Crews, D. (1988). Embryonic temperature determines adult sexuality in a reptile. *Nature*, 332(6167), 832-834. <https://doi.org/10.1038/332832a0>
- Hall, A. J., C Lewbart, G. A. (2006). Treatment of dystocia in a leopard gecko (*Eublepharis macularius*) by percutaneous ovocentesis. *The Veterinary Record*, 158(21), 737-739. <https://doi.org/10.1136/vr.158.21.737>
- Hanley, C. S., Hernandez-Divers, S. J., Bush, S., C Latimer, K. S. (2004). Comparison of the effect of dipotassium ethylenediaminetetraacetic acid and lithium heparin on hematologic values in the green iguana (*Iguana iguana*). *Journal of Zoo and Wildlife Medicine : Official Publication of the American Association of Zoo Veterinarians*, 35(3), 328-332. <https://doi.org/10.1638/03-057>
- Hannon, D., Garner, M., C Reavill, D. (2011). Squamous Cell Carcinomas in Inland Bearded Dragons (*Pogona vitticeps*). *J Herp Med Surg*, 21, 101-106. <https://doi.org/10.5818/1529-9651-21.4.101>
- Hardy, R. M., C Osborne, C. A. (1979). Water deprivation test in the dog : Maximal normal values. *Journal of the American Veterinary Medical Association*, 174(5), 479-483.
- Harr, K. E., Raskin, R. E., C Heard, D. J. (2005). Temporal effects of 3 commonly used anticoagulants on hematologic and biochemical variables in blood samples from macaws and Burmese pythons. *Veterinary Clinical Pathology*, 34(4), 383-388. <https://doi.org/10.1111/j.1939-165x.2005.tb00065.x>
- Hattingh, J., C Smith, E. M. (1976). Anticoagulants for avian and reptilian blood : Heparin and EDTA. *Pflugers Archiv : European Journal of Physiology*, 3C3(3), 267-269. <https://doi.org/10.1007/BF00594613>
- Heckers, K. O., Aupperle, H., Schmidt, V., C Pees, M. (2012). Melanophoromas and iridophoromas in reptiles. *Journal of Comparative Pathology*, 14C(2-3), 258-268. <https://doi.org/10.1016/j.jcpa.2011.07.003>

- Hedley, J., C Eatwell, K. (2014). Cloacal prolapses in reptiles: A retrospective study of 56 cases. *The Journal of Small Animal Practice*, 55(5), 265-268.
<https://doi.org/10.1111/jsap.12199>
- Hernandez-Divers, S. J. (2006). *Reptile Radiology: Techniques, Tips and Pathology*. [Conférence]. The North American Veterinary Conference, Orlando, 1626-1630.
- Holmes, M. M., Putz, O., Crews, D., C Wade, J. (2005). Normally occurring intersexuality and testosterone induced plasticity in the copulatory system of adult leopard geckos. *Hormones and Behavior*, 47(4), 439-445. <https://doi.org/10.1016/j.yhbeh.2004.11.020>
- Jacyniak, K., Barrera Jaimes, K., Doan, M. H., Chartrand, J. M., C Vickaryous, M. K. (2025). Squamate ventricular cardiomyocytes: Ploidy, proliferation, and heart muscle cell size in the leopard gecko (*Eublepharis macularius*). *Developmental Dynamics: An Official Publication of the American Association of Anatomists*.
<https://doi.org/10.1002/dvdy.70015>
- Jensen, B., vanden Berg, G., vanden Doel, R., Oostra, R.-J., Wang, T., C Moorman, A. F. M. (2013). Development of the hearts of lizards and snakes and perspectives to cardiac evolution. *PloS One*, 8(6), e63651. <https://doi.org/10.1371/journal.pone.0063651>
- Jensen, B., Moorman, A. F. M., & Wang, T. (2014). Structure and function of the hearts of lizards and snakes. *Biological Reviews*, 89(2), 302-336.
<https://doi.org/10.1111/brv.12056>
- Johnson, J. G., Nevarez, J. G., C Beaufrère, H. (2014). Effect of Manually Preheparinized Syringes on Packed Cell Volume and Total Solids in Blood Samples Collected from American Alligators (*Alligator mississippiensis*). *Journal of Exotic Pet Medicine*, 23(2), 142-146. <https://doi.org/10.1053/j.jepm.2014.02.008>
- Jones, L. W., Srinivasan, S., Ng, A., C Schulze, M. (2018). 36—Diagnostic Instruments. In: Contact Lens Practice (Third Edition) (Elsevier Ltd, p. 327-345.e5). Edinburgh: Elsevier. ISBN : 978-0-7020-6660-3, pp 327-345e5
- Kanda, I., C Brandão, J. (2021). Chapter 46 Nutrition and Fluid Therapy. In: Exotic Animal Emergency and Critical Care Medicine. Hoboken : Wiley-Blackwell. ISBN : 9781119149231, pp. 758-768
- Khan, M. (2009). Leopard gecko *Eublepharis macularious* from Pakistan. *reptilia*.
- Klaphake, E. (2010). A fresh look at metabolic bone diseases in reptiles and amphibians. *The Veterinary Clinics of North America. Exotic Animal Practice*, 13(3), 375-392.
<https://doi.org/10.1016/j.cvex.2010.05.007>
- Klaphake, E., Gibbons, P. M., Sladky, K. K., C Carpenter, J. W. (2018). Chapter 4—Reptiles. In: Exotic Animal Formulary (Fifth Edition). Saint Louis: Elsevier. ISBN : 978-0-323-44450-7, pp 81-166
- Klasing, K. C., Thacker, P., Lopez, M. A., C Calvert, C. C. (2000). Increasing the calcium content of mealworms (*Tenebrio molitor*) to improve their nutritional value for bone mineralization of growing chicks. *Journal of Zoo and Wildlife Medicine: Official Publication of the American Association of Zoo Veterinarians*, 31(4), 512-517.
[https://doi.org/10.1638/1042-7260\(2000\)031%255B0512:ITCCOM%255D2.0.CO;2](https://doi.org/10.1638/1042-7260(2000)031%255B0512:ITCCOM%255D2.0.CO;2)

- Klützwow, N. B., C Schmidt, V. (2025). Comparative Sonographic Studies of the Urogenital Tract in Lizards. *Veterinary Radiology & Ultrasound: The Official Journal of the American College of Veterinary Radiology and the International Veterinary Radiology Association*, CC(5), e70075. <https://doi.org/10.1111/vru.70075>
- Knight, M., Glor, R., Smedley, S. R., González, A., Adler, K., C Eisner, T. (1999). Firefly Toxicosis in Lizards. *Journal of Chemical Ecology*, 25(9), 1981-1986. <https://doi.org/10.1023/A:1021072303515>
- Knotek, Z., C Divers, S. J. (2019). 76—Pulmonology. In: Mader's Reptile and Amphibian Medicine and Surgery (Third Edition). Saint Louis : Elsevier. ISBN : 978-0-323-48253-0, pp 786-804.e1
- Knotkova, Z., Morici, M., Oliveri, M., C Knotek, Z. (2019). Blood profile in captive adult male leopard geckos (*Eublepharis macularius*). *Veterinární Medicína*, C4(4), 172-177. <https://doi.org/10.17221/164/2018-VETMED>
- Knutson, K., Petritz, O., Womble, M., Lewbart, G. A., C Balko, J. A. (2022). Evaluation of Euthanasia Methods Using Injectable Agents in Leopard Geckos (*Eublepharis macularius*). *Journal of Herpetological Medicine and Surgery*, 32(1), 35-41. <https://doi.org/10.5818/JHMS-D-21-00006>
- Koken, M., Guzmán-Álvarez, J. R., Gil-Tapetado, D., Romo Bedate, M. A., Laurent, G., Rubio, L. E., Rovira Comas, S., Wolffler, N., Verfaillie, F., C De Cock, R. (2022). Quick Spreading of Populations of an Exotic Firefly throughout Spain and Their Recent Arrival in the French Pyrenees. *Insects*, 13(2), 148. <https://doi.org/10.3390/insects13020148>
- Korste, M. C. J. (2019). Deslorelin as a contraceptive in female leopard geckos (*Eublepharis macularius*) [Thèse d'exercice]. Universiteit Utrecht, 9p. <https://studenttheses.uu.nl/handle/20.500.12932/31827>
- Kowalska, M., Kaczmarek, P., C Rupik, W. (2024). Does the pancreas of gekkotans differentiate similarly? Developmental structural and 3D studies of the mourning gecko (*Lepidodactylus lugubris*) and the leopard gecko (*Eublepharis macularius*). *Journal of Anatomy*, 245(2), 303-323. <https://doi.org/10.1111/joa.14038>
- Kroenlein, K. R., Sleeman, J. M., Holladay, S. D., Joyner, P. H., Brown, J. D., Griffin, M., Saunders, G., C Smith, S. A. (2008). Inability to induce tympanic squamous metaplasia using organochlorine compounds in vitamin A-deficient red-eared sliders (*Trachemys scripta elegans*). *Journal of Wildlife Diseases*, 44(3), 664-669. <https://doi.org/10.7589/0090-3558-44.3.664>
- Kubiak, M. (2011). Management, care and common conditions of leopard geckos. Consulté 22 août 2025, à l'adresse <https://www.vettimes.com/clinical/exotics/management-care-and-common-conditions-of-leopard-geckos>
- Kubiak, M. (2020). Chapter 14 Geckos. In: Handbook of Exotic Pet Medicine. Hoboken : Wiley-Blackwell. ISBN : 9781119389941, pp. 241-262
- LaDage, L. D., Gutzke, W. H. N., Simmons II, R. A., C Ferkin, M. H. (2008). Multiple Mating Increases Fecundity, Fertility and Relative Clutch Mass in the Female Leopard Gecko

- (*Eublepharis macularius*). *Ethology*, 114(5), 512-520. <https://doi.org/10.1111/j.1439-0310.2008.01495.x>
- Lescano, J., C Quevedo, M. (2016). Hemipenile prolapse and hemipenectomy in a leopard gecko (*Eublepharis macularius*). *Analecta Veterinaria*, 3C, 5-9.
- Li, H., Vaughan, M. J., C Browne, R. K. (2009). A complex Enrichment Diet improves growth and health in the endangered Wyoming toad (*Bufo baxteri*). *Zoo Biology*, 28(3), 197-213. <https://doi.org/10.1002/zoo.20223>
- Louth, B. J., Heatley, J. J., C Council-Troche, M. (2024). Determination of a plasma retinol reference interval in leopard geckos (*Eublepharis macularius*). *Journal of Exotic Pet Medicine*, 48, 43-49. <https://doi.org/10.1053/j.jepm.2024.01.007>
- Mabille-Bentot, K. (2011). Imagerie et endoscopie chez les reptiles [Thèse d'exercice]. École nationale vétérinaire d'Alfort, 261p. <https://theses.vet-alfort.fr/telecharger.php?id=1406>
- Mans, C., Sladky, K. K., C Schumacher, J. (2019). 49—General Anesthesia. In : Mader's Reptile and Amphibian Medicine and Surgery (Third Edition). Saint Louis : Elsevier. ISBN : 978-0-323-48253-0, pp 447-464.e2
- Martinez-Silvestre, A. (1997). Treatment with Allopurinol and Probenecid for Visceral Gout in a Greek Tortoise. *Bulletin of the Association of Reptilian and Amphibian Veterinarians*, 7(4), 4-5. <https://doi.org/10.5818/1076-3139.7.4.4>
- Martinez-Jimenez, D., C Hernandez-Divers, S. J. (2007). Emergency care of reptiles. *The Veterinary Clinics of North America. Exotic Animal Practice*, 10(2), 557-585. <https://doi.org/10.1016/j.cvex.2007.02.003>
- Mazlan, M., Syafiq, M. A., Zakaria, M. A., Samad, L. A., C Che-Amat, A. (2023). *Pathologic Case of Gout Tophi Deposition with a Concurrent Systemic Bacterial Infection in a Leopard Gecko (Eublepharis macularius)*. 13(4), 626-629.
- McBride, M., C Hernandez-Divers, S. J. (2004). Nursing care of lizards. *The Veterinary Clinics of North America. Exotic Animal Practice*, 7(2), 375-396, vii. <https://doi.org/10.1016/j.cvex.2004.01.003>
- Michaels, C. J., Antwis, R. E., C Preziosi, R. F. (2014). Manipulation of the calcium content of insectivore diets through supplementary dusting. *Journal of Zoo and Aquarium Research*, 2(3), 77-81. <https://doi.org/10.19227/jzar.v2i3.59>
- Miles, S. (2017). Common conditions in leopard geckos (*Eublepharis macularius*). *Companion Animal*, 22(9), 546-551. <https://doi.org/10.12968/coan.2017.22.9.546>
- Minnich, J. E. (1982). The Use of Water. In : *Biology of the Reptilia* : Vol. 12. Physiology C-Physiological Ecology. New York : Academic Press. ISBN : 978-0-12-274612-3, pp 325-395
- Mirza, Z. A. A., C Gnaneswar, C. (2022). Description of a new species of leopard geckos, *Eublepharis Gray*, 1827 from Eastern Ghats, India with notes on *Eublepharis hardwickii Gray*, 1827. *Evolutionary Systematics*, C, 77-88. <https://doi.org/10.3897/evolsyst.6.83290>

- Mitchell, M. A. (2006). Chapter 36—Therapeutics. In : Reptile Medicine and Surgery (Second Edition). Saint Louis : W.B. Saunders. ISBN : 978-0-7216-9327-9, pp 631-664
- Morici, M., Di Giuseppe, M., Spadola, F., Oliveri, M., Knotkova, Z., C Knotek, Z. (2018). Intravenous alfaxalone anaesthesia in leopard geckos (*Eublepharis macularius*). *Journal of Exotic Pet Medicine*, 27(3), 11-14. <https://doi.org/10.1053/j.jepm.2017.08.008>
- Munsey, L. D. (1972). Water loss in five species of lizards. *Comparative Biochemistry and Physiology Part A : Physiology*, 43(4), 781-794. [https://doi.org/10.1016/0300-9629\(72\)90147-8](https://doi.org/10.1016/0300-9629(72)90147-8)
- Muro, J., Cuenca, R., Pastor, J., Vinas, L., C Lavin, S. (1998). Effects of lithium heparin and tripotassium EDTA on hematologic values of Hermann's tortoises (*Testudo hermanni*). *Journal of Zoo and Wildlife Medicine : Official Publication of the American Association of Zoo Veterinarians*, 2S(1), 40-44.
- Mustafa, S., C Ruzhanova-Gospodinova, I. (2024). HEMIPENECTOMY IN LEOPARD GECKOS, CHAMELEONS AND BEARDED DRAGONS. *Tradition and Modernity in Veterinary Medicine*, S(1), 24-31. <https://doi.org/10.5281/zenodo.12684427>
- Oonincx, D. G. a. B., Diehl, J. J. E., Kik, M., Baines, F. M., Heijboer, A. C., Hendriks, W. H., C Bosch, G. (2020). The nocturnal leopard gecko (*Eublepharis macularius*) uses UVb radiation for vitamin D3 synthesis. *Comparative Biochemistry and Physiology. Part B, Biochemistry & Molecular Biology*, 250, 110506. <https://doi.org/10.1016/j.cbpb.2020.110506>
- O'Malley, B. (Éd.). (2005). Chapter 4—Lizards. In *Clinical Anatomy and Physiology of Exotic Species* (p. 57-75). W.B. Saunders. <https://doi.org/10.1016/B978-070202782-6.50007-7>
- Perry, S. M., C Mitchell, M. A. (2019). 115—Routes of Administration. In : Mader's Reptile and Amphibian Medicine and Surgery (Third Edition). Saint Louis : Elsevier. ISBN : 978-0-323-48253-0, pp 1130-1138.e2
- Petit, L. (2022). Mise en ligne d'un atlas d'images échographiques normales chez le gecko léopard [Thèse d'exercice]. Université Paul- Sabatier, Toulouse : École nationale vétérinaire de Toulouse, 77 p. <https://dumas.ccsd.cnrs.fr/dumas-03777903/file/T-2022-043.pdf>
- Petritz, O. A., C Son, T. T. (2019). 87—Emergency and Critical Care. In : Mader's Reptile and Amphibian Medicine and Surgery (Third Edition). Saint Louis : Elsevier. ISBN : 978-0-323-48253-0, pp 967-976.e2
- Reed, S. D., Reed, F. M., C Castleman, W. L. (2007). Successful Surgical Management of Advanced Xanthomatosis in a Leopard Gecko, *Eublepharis macularius*. *Journal of Herpetological Medicine and Surgery*, 17(1), 19-21. <https://doi.org/10.5818/1529-9651.17.1.19>
- Rival, F. (2015). Congenital ankyloblepharon in a leopard gecko (*Eublepharis macularius*). *Veterinary Ophthalmology*, 18 Suppl 1, 71-73. <https://doi.org/10.1111/vop.12195>
- Rutland, C. S., Cigler, P., C Kubale, V. (2019). Reptilian Skin and Its Special Histological Structures. In *Veterinary Anatomy and Physiology*. IntechOpen. <https://doi.org/10.5772/intechopen.84212>

- Saenko, S. V., Teyssier, J., van der Marel, D., C Milinkovitch, M. C. (2013). Precise colocalization of interacting structural and pigmentary elements generates extensive color pattern variation in *Phelsuma* lizards. *BMC Biology*, 11, 105. <https://doi.org/10.1186/1741-7007-11-105>
- Schilliger, L. (2000). Alimentation des reptiles et dominantes pathologiques d'origine nutritionnelle. *Méd. Vét.* 151(12), 1107-1118
- Schilliger, L. (2004). Guide Pratique des Maladies des reptiles en captivité. Paris : Med'com. ISBN : 2-914738-24-2, 224 p.
- Schilliger, L. (2011a). Les troubles métaboliques et gynécologiques affectent le gecko léopard. *La Semaine Vétérinaire*, (1453)
- Schilliger, L. (2011b). Les coccidioses constituent la première cause de mortalité chez le gecko léopard en captivité. *La Semaine Vétérinaire*, (1452)
- Schilliger, L., C Girling, S. (2019). 68—Cardiology. In : Mader's Reptile and Amphibian Medicine and Surgery (Third Edition). Saint Louis : Elsevier. ISBN : 978-0-323-48253-0, pp 669-698.e3
- Schumacher, J., C Toal, R. L. (2001). Advanced radiography and ultrasonography in reptiles. *Seminars in Avian and Exotic Pet Medicine*, 10(4), 162-168. <https://doi.org/10.1053/saep.2001.24671>
- Sladky, K. K., Klaphake, E., Di Girolamo, N., C Carpenter, J. W. (2023). Chapter 4—Reptiles. In : Carpenter's Exotic Animal Formulary (Sixth Edition). Saint Louis : Elsevier. ISBN : 978-0-323- 83392-9 pp 101-221
- Smits, A. W., C Kozubowski, M. M. (1985). Partitioning of body fluids and cardiovascular responses to circulatory hypovolaemia in the turtle, *Pseudemys scripta elegans*. *The Journal of Experimental Biology*, 11C, 237-250. <https://doi.org/10.1242/jeb.116.1.237>
- Smits, A. W., C Lillywhite, H. B. (1985). Maintenance of blood volume in snakes : Transcapillary shifts of extravascular fluids during acute hemorrhage. *Journal of Comparative Physiology. B, Biochemical, Systemic, and Environmental Physiology*, 155(3), 305-310. <https://doi.org/10.1007/BF00687472>
- Strzelewicz, M. A., Ullrey, D. E., Schafer, S. F., C Bacon, J. P. (1985). Feeding Insectivores : Increasing the Calcium Content of Wax Moth (*Galleria mellonella*) Larvae. *The Journal of Zoo Animal Medicine*, 1C(1), 25-27. <https://doi.org/10.2307/20094728>
- Subramaniam, N., Petrik, J. J., C Vickaryous, M. K. (2018). VEGF, FGF-2 and TGF β expression in the normal and regenerating epidermis of geckos : Implications for epidermal homeostasis and wound healing in reptiles. *Journal of Anatomy*, 232(5), 768-782. <https://doi.org/10.1111/joa.12784>
- Szydłowski, P., Madej, J. P., C Mazurkiewicz-Kania, M. (2016). Ultrastructure and distribution of chromatophores in the skin of the leopard gecko (*Eublepharis macularius*). *Acta Zoologica*, S7(3), 370-375. <https://doi.org/10.1111/azo.12132>
- Szydłowski, P., Madej, J. P., Duda, M., Madej, J. A., Sikorska-Kopytówic, A., Chetmońska- Soyta, A., Ilnicka, L., C Duda, P. (2020). Iridophoroma associated with the Lemon Frost

- colour morph of the leopard gecko (*Eublepharis macularius*). *Scientific Reports*, 10(1), 5734. <https://doi.org/10.1038/s41598-020-62828-9>
- Taylor, S., Citino, S., Zdziarski, J. M., C Bush, R. M. (1996). Radiographic anatomy and barium sulfate transit time of the gastrointestinal tract of the leopard tortoise (*Testudo pardalis*). *Journal of Zoo and Wildlife Medicine*, 27, 180-186.
- Terrell, S. P., Uhl, E. W., C Funk, R. S. (2003). Proliferative enteritis in leopard geckos (*Eublepharis macularius*) associated with *Cryptosporidium* sp. Infection. *Journal of Zoo and Wildlife Medicine: Official Publication of the American Association of Zoo Veterinarians*, 34(1), 69-75. [https://doi.org/10.1638/1042-7260\(2003\)34%255B0069:PEILGE%255D2.0.CO;2](https://doi.org/10.1638/1042-7260(2003)34%255B0069:PEILGE%255D2.0.CO;2)
- Thorogood, J., C Whimster, I. W. (1979). The maintenance and breeding of the Leopard gecko. *International Zoo Yearbook*, 1S(1), 74-78. <https://doi.org/10.1111/j.1748-1090.1979.tb00531.x>
- Tschirner, M., C Simon, A. (2015). Influence of different growing substrates and processing on the nutrient composition of black soldier fly larvae destined for animal feed. *Journal of Insects as Food and Feed*, 1(4), 249-259. <https://doi.org/10.3920/JIFF2014.0008>
- Uetz, P., Hallermann, J., C Hosek, J. Search results | *The Reptile Database*. Consulté 24 juin 2025, à l'adresse https://reptile-database.reptarium.cz/advanced_search?taxon=EublepharidaeCsubmit=Search
- Vetere, A., Bigliardi, E., Masi, M., Rizzi, M., Leandrin, E., C Di Ianni, F. (2023). Egg Removal via Cloacoscopy in Three Dystocic Leopard Geckos (*Eublepharis macularius*). *Animals : an Open Access Journal from MDPI*, 13(5), 924. <https://doi.org/10.3390/ani13050924>
- Viets, B. E., Tousignant, A., Ewert, M. A., Nelson, C. E., C Crews, D. (1993). Temperature-dependent sex determination in the leopard gecko, *Eublepharis macularius*. *The Journal of Experimental Zoology*, 2C5(6), 679-683. <https://doi.org/10.1002/jez.1402650610>
- Wiggans, K. T., Sanchez-Migallon Guzman, D., Reilly, C. M., Vergneau-Grosset, C., Kass, P. H., C Hollingsworth, S. R. (2018). Diagnosis, treatment, and outcome of and risk factors for ophthalmic disease in leopard geckos (*Eublepharis macularius*) at a veterinary teaching hospital: 52 cases (1985-2013). *Journal of the American Veterinary Medical Association*, 252(3), 316-323. <https://doi.org/10.2460/javma.252.3.316>
- Wiranata, T. A., Widjiati, W., Wahyuni, R. S., Hidajati, N., Poetranto, E. D., C Yuliani, M. G. A. (2019). Description of hematological value in leopard gecko (*Eublepharis macularius*). *Journal of Basic Medical Veterinary*, 8(1), 35-44. <https://doi.org/10.20473/v8i1.19990>
- Wright, K.M., Dumouchelle, N., Johnson, J.D. Association of Reptilian and Amphibian Veterinarians. (2011). What's out there ? Three-year reptile and amphibian caseload for an exclusively exotic hospital [Conférence]. Eighteenth Annual Conference, Seattle, 99- 100.
- Zieliński, D. (2023). The Effect of Enrichment on Leopard Geckos (*Eublepharis macularius*) Housed in Two Different Maintenance Systems (Rack System vs. Terrarium). *Animals : An Open Access Journal from MDPI*, 13(6), 1111. <https://doi.org/10.3390/ani13061111>

Zwart, P., C Rulkens, R. J. (1979). Improving the calcium content of mealworms. *International Zoo Yearbook*, 1S(1), 254-255. <https://doi.org/10.1111/j.1748-1090.1979.tb00574.x>

ANNEXES

Annexe 1 : Molécules utilisées chez le gecko léopard (*Eublepharis macularius*)

Molécules	Posologies	Commentaires
Antibiotiques		
Ceftazidime	20 mg/kg q3 jours (IM)	Doit être congelé jusqu'à utilisation ; se conserve jusqu'à 3 mois au congélateur.
Enrofloxacin	10 mg/kg q24 heures (IM, PO)	
Marbofloxacin	10 mg/kg q24-48 heures (IM, PO)	
Métronidazole	10 mg/kg q24 heures (IM, PO)	
Analgésiques		
Lidocaïne	4 mg/kg	
Meloxicam	0,1 – 0,5 mg/kg q24 heures (PO, SC, IM)	
Morphine	1 – 4 mg/kg (IM)	De hautes doses peuvent induire une dépression respiratoire.
Tramadol	5 – 10 mg/kg q24 – 48 heures (IM, PO)	
Antiparasitaires		
Fenbendazole	50 – 100 mg/kg q24 heures (PO), deux fois à 14 jours d'intervalle	Ne doit être administré que lorsqu'indiqué avec un échantillon fécal. Un nouveau prélèvement doit être analysé sept jours après la dernière dose afin de vérifier l'efficacité du traitement.
Ivermectine	0,2 mg/kg (IM), deux fois à 14 jours d'intervalle	
Métronidazole	10 mg/kg q24 heures (IM, PO)	
Paromomycine	50–800 mg/kg q24h (PO)	Traitement de la cryptosporidiose. Élimination des oocystes mais reprise après traitement. Améliore l'état général de certains animaux.

	100 mg/kg q24h (PO) pendant 7 jours puis q48h pendant 72 jours	
Praziquantel	5–8 mg/kg tous les 14 jours (IM, PO)	
Autres		
Gluconate de calcium	20 – 100 mg/kg IM 100 mg/kg q6h (IM)	Dans le cadre de dystocies
Ocytocine	2– 10 IU/kg q2h (IM)	
Tamoxifène	Implant de 5 mg (ICe)	Inhibition du développement folliculaire pendant 60j si implanté avant la vitellogenèse.

Sources : Bogan, 2019 ; DeNardo C Helminski, 2001 ; Lescano C Quevedo, 2016 ; Miles, 2017

Note : Tous ces médicaments sont employés selon la procédure de la Cascade. Il est essentiel d'obtenir le consentement éclairé des propriétaires avant toute administration.

Annexe 2 : Palette de quelques robes existantes chez le gecko léopard



A) Type sauvage. (B) et (C) Black Night. (D) Granite Snow. (E) Gem Snow. (F) White Knight. (G) Lemon Frost. (H) et (I) Sunburst Tangerine. (J) Red Stripes. (K) Bold Stripes. (L) Arc-en-ciel (d'après Guo et al, 2021).

Annexe 3 : Atlas d'images échographiques physiologiques chez la femelle gecko léopard

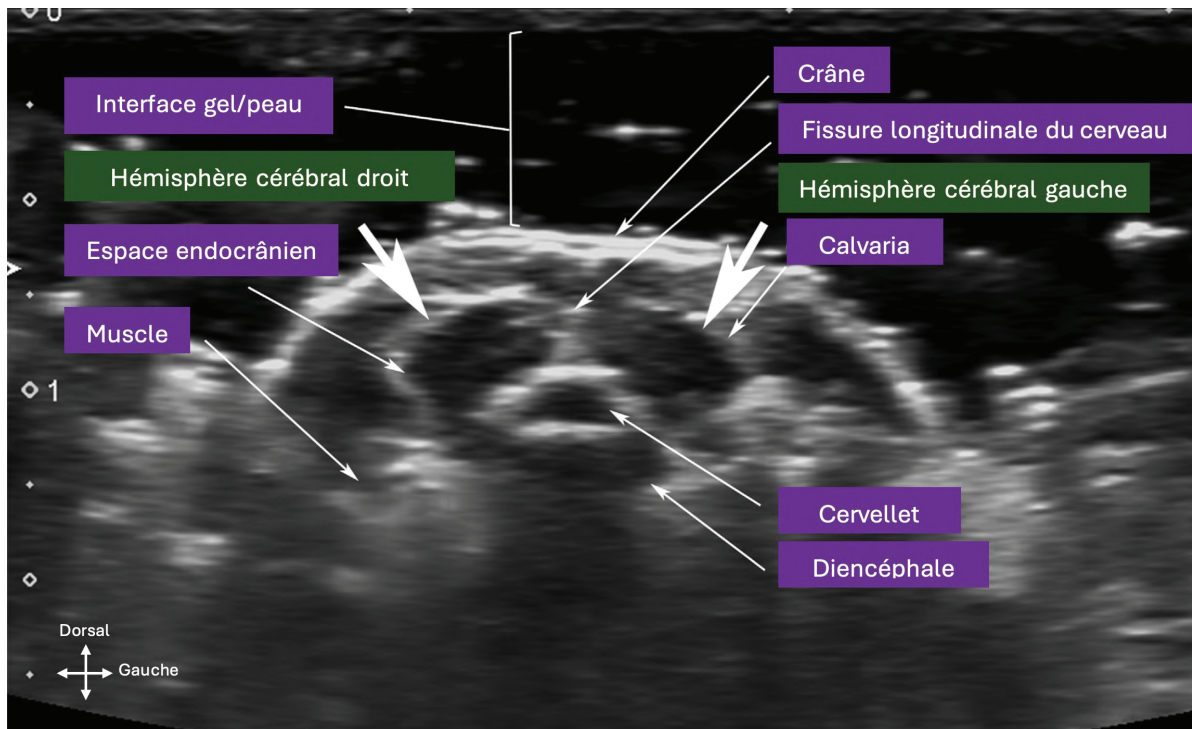


Image échographique transversale du cerveau chez un gecko léopard (d'après Cojean et al, 2018a).

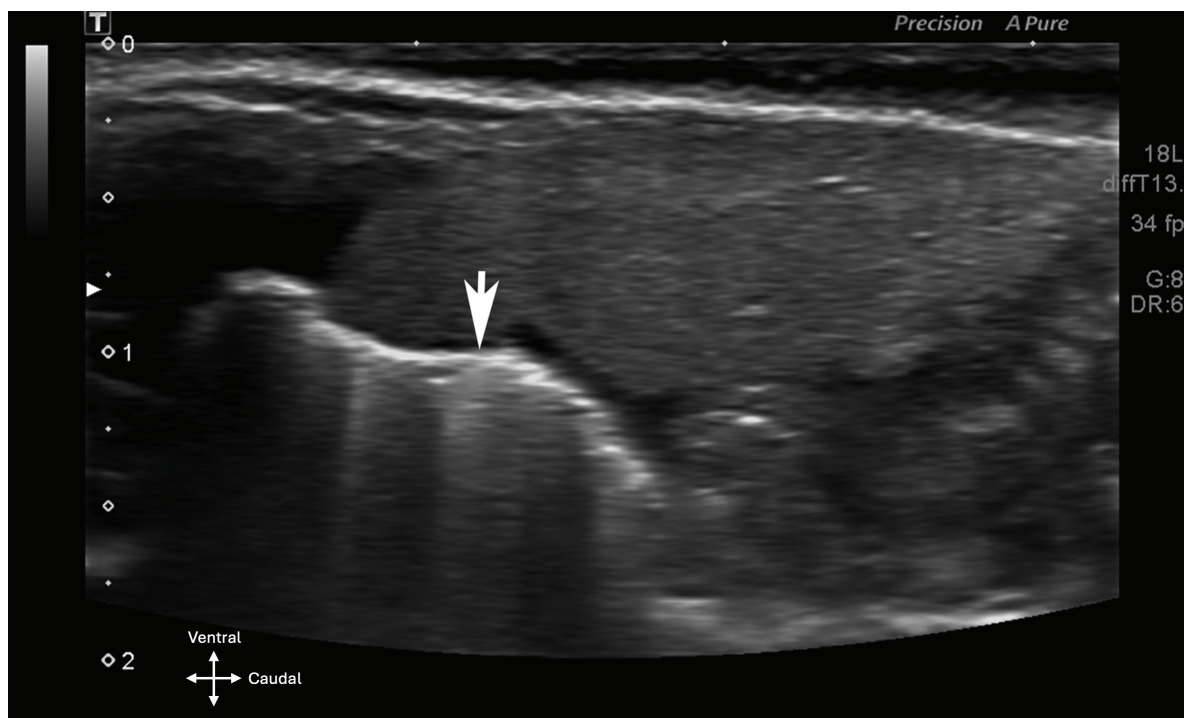


Image échographique longitudinale montrant l'emplacement du foie ventralement aux poumons chez un gecko léopard. La flèche blanche indique l'interface tissu-gaz

hyperéchogène des poumons qui créer un artefact de réverbération en dessous d'elle (d'après Cojean et al, 2018a).

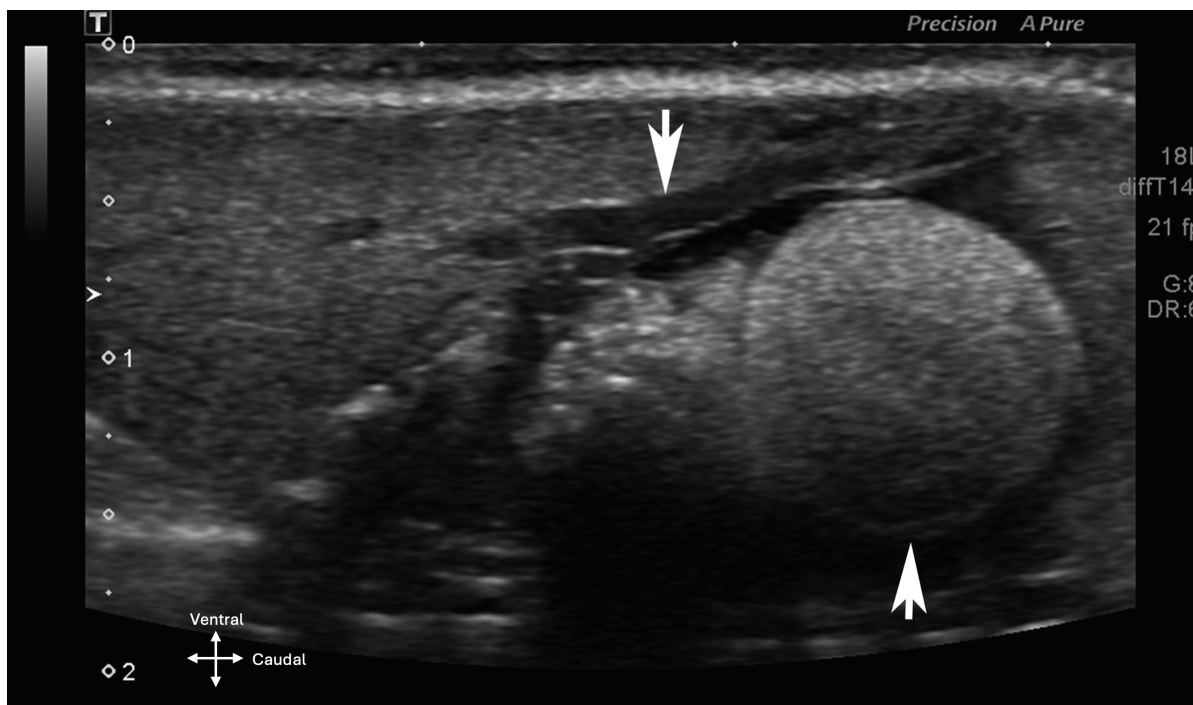


Image échographique longitudinale montrant la position du foie par rapport à un follicule (flèche blanche orientée vers le haut) chez un gecko léopard. La flèche blanche orientée vers le bas pointe la portion intra-hépatique de la veine porte (d'après Cojean et al, 2018a).

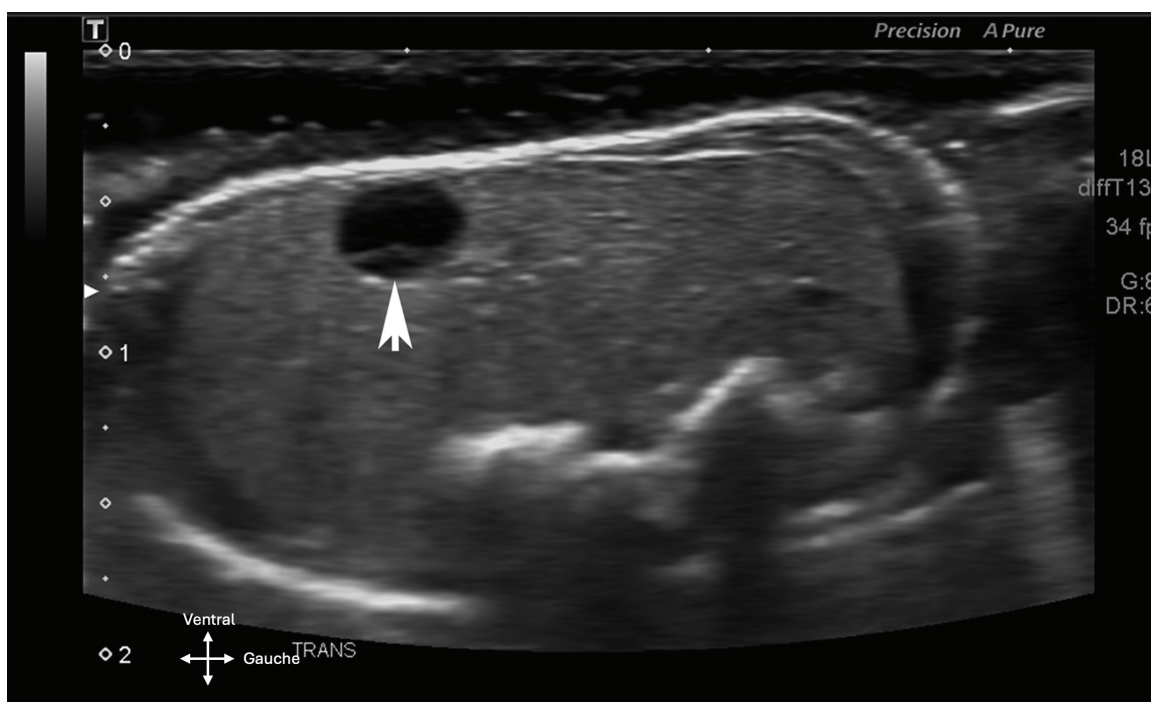


Image échographique transversale du foie chez un gecko léopard. La flèche blanche met en évidence la vésicule biliaire (d'après Cojean et al, 2018a).

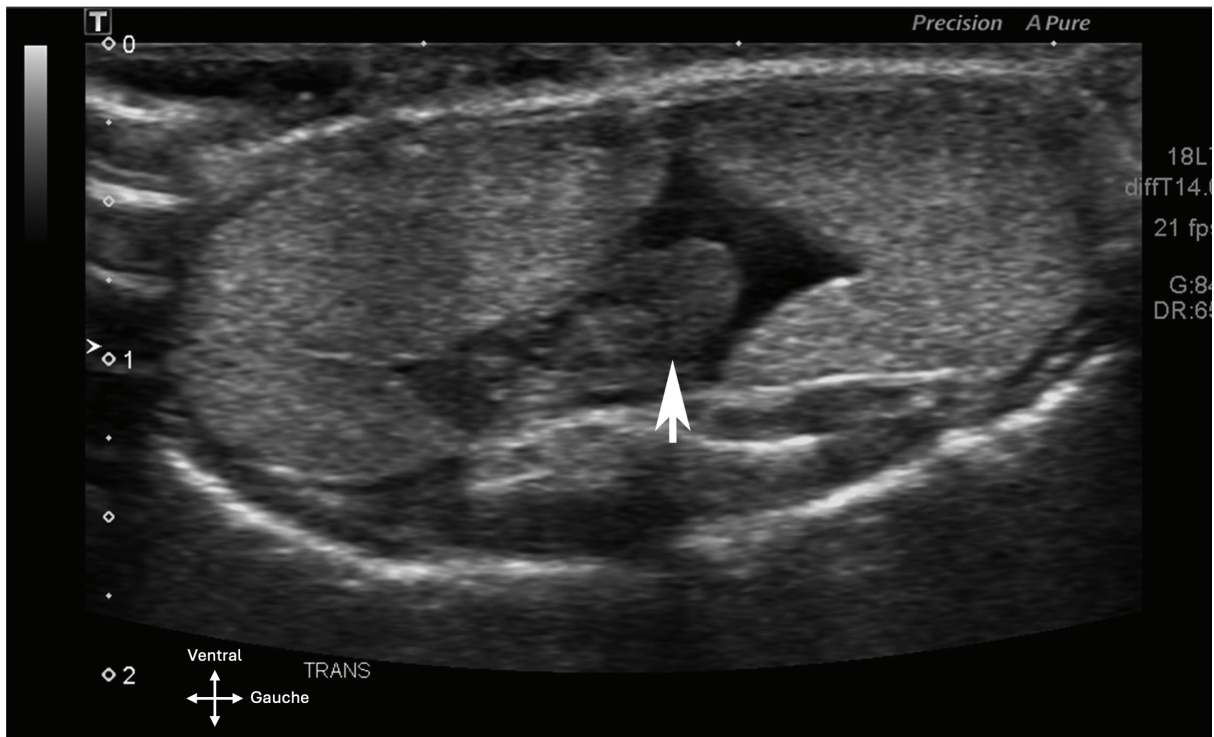


Image échographique transversale des corps gras chez un gecko léopard. Le colon est révélé par la flèche blanche (d'après Cojean et al, 2018a).

Annexe 4: Mesures échographiques des organes du gecko léopard

		Médiane	Écart type	Minimum - Maximum
Cerveau	H	7,23	1,53	4,81 – 8,94
	l	10,41	1,41	8,59 – 13,68
Foie	H	9,36	1,84	6,15 – 12,16
	l	19,76	3,34	14,37 – 24,10
Vésicule biliaire	Grand Ø	3,31	0,80	2,58 – 4,87
	Petit Ø	3,47	0,49	2,81 – 4,43
Veine cave caudale (portion intrahépatique)	Ø	1,49	0,36	0,63 – 1,78
Veine porte	Ø	1,04	0,21	0,93 – 1,49
Veine abdominale ventrale	Ø	0,99	0,17	0,68 – 1,14
Aorte	Ø	1,09	0,23	0,80 – 1,45
Follicules ovariens	H	9,01	1,54	6,53 – 11,47
	l	10,90	3,17	5,57 – 16,75
Corps gras	L	17,16	2,34	12,77 – 19,77
	H	6,31	1,35	4,48 – 8,35
	l	12,52	2,33	11,02 – 18,33

Source: Cojean et al, 2018a

Notes: Mesures en millimètres ; L: longueur; H: hauteur; l: largeur et Ø: diamètre; nombre d'individus : 10 femelles.

	Mâles			Femelles		
	L	l	H	L	l	H
Rein droit	15,98 (0,97)	4,25 (0,94)	2,77 (0,30)	15,10 (0,70)	3,55 (0,95)	2,33 (0,45)
Rein gauche	16,03 (0,67)	4,10 (0,86)	2,85 (0,47)	15,05 (0,80)	3,75 (1,08)	2,43 (0,45)
Ovaire droit				11,80 (6,30)	7,00 (7,15)	7,60 (7,17)
Ovaire gauche				9,65 (7,75)	6,30 (7,10)	6,80 (5,20)
Testicule droit	8,23 (1,44)	4,20 (1,00)	3,72 (0,98)			
Testicule gauche	8,23 (0,46)	4,55 (0,70)	3,60 (0,88)			

Source: Klützw C Schmidt, 2025

Notes: Mesures en millimètres indiquées par : médiane (intervalle interquartile), avec un intervalle de confiance de 95%; L: longueur; H: hauteur; l: largeur; nombre d'individus: 6 mâles et 9 femelles.

TITRE

GECKO LÉOPARD (*EUBLEPHARIS MACULARIUS*) : BIOLOGIE, ÉLEVAGE ET PRINCIPALES AFFECTIONS RENCONTRÉES EN CAPTIVITÉ

Auteur

GUILLET Emile

Résumé

Le gecko léopard, apprécié pour son caractère docile, sa facilité d'entretien et la variété de ses morphes, s'est imposé comme un nouvel animal de compagnie (NAC) de premier plan, aussi bien chez les terrariophiles néophytes que chez les confirmés. Cette popularité s'accompagne d'une hausse notable des consultations vétérinaires consacrées à cette espèce, si bien qu'il figure désormais parmi les reptiles les plus fréquemment présentés en clinique. Face à cet engouement, ce travail de thèse propose une synthèse des connaissances actuelles sur *Eublepharis macularius* afin d'aider les propriétaires ainsi que les vétérinaires à optimiser la prise en charge de l'espèce. Certaines des affections rencontrées chez cet animal sont consécutives à des erreurs de zootechnie, soulignant l'importance d'une bonne connaissance de sa biologie, de ses besoins ainsi que d'une approche médicale préventive.

Mots-clés

Gecko léopard, Biologie, Élevage, Affections

Jury

Président du jury : Pr CADORÉ Jean-Luc
Directeur de thèse : Dr RENÉ-MARTELLET Magalie
2ème assesseur : Dr CHARONDIÈRE Arnaud